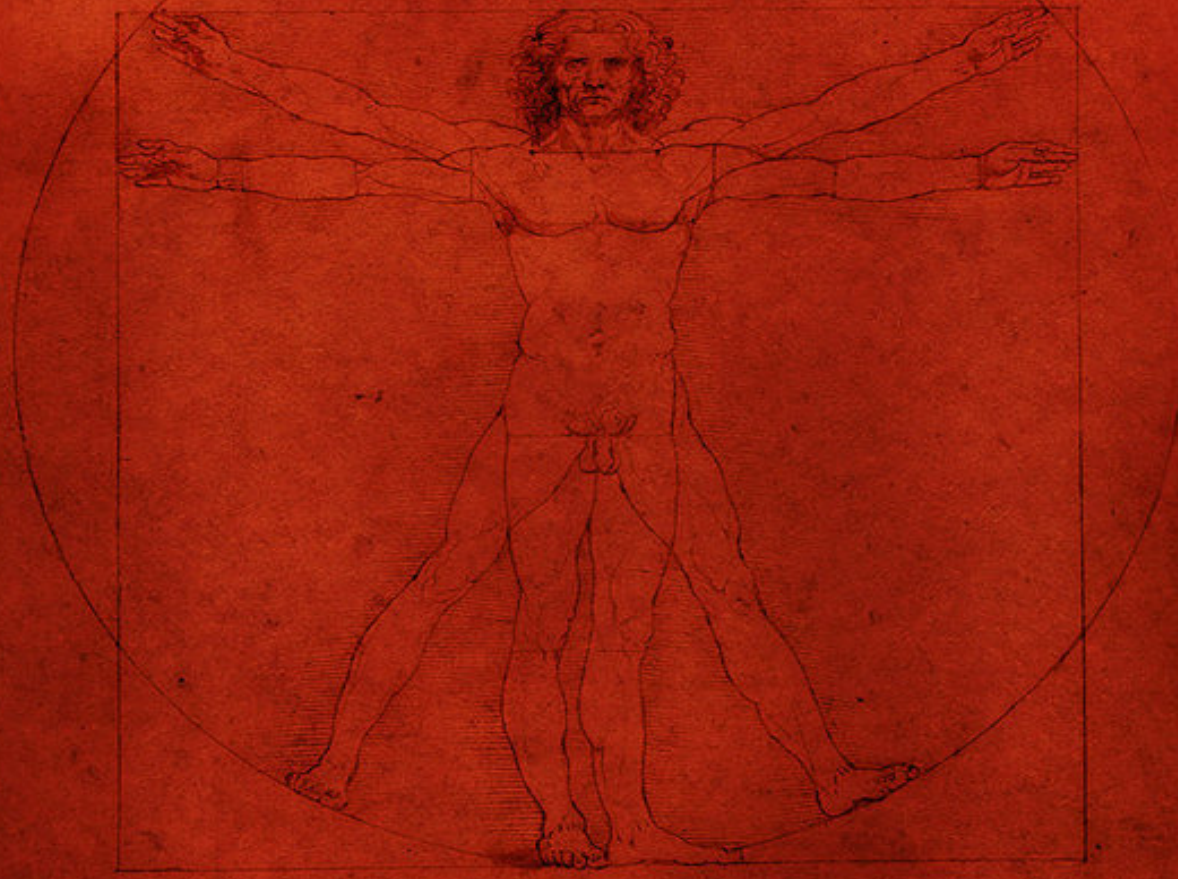


Παθήσεις Ανω Ακρου



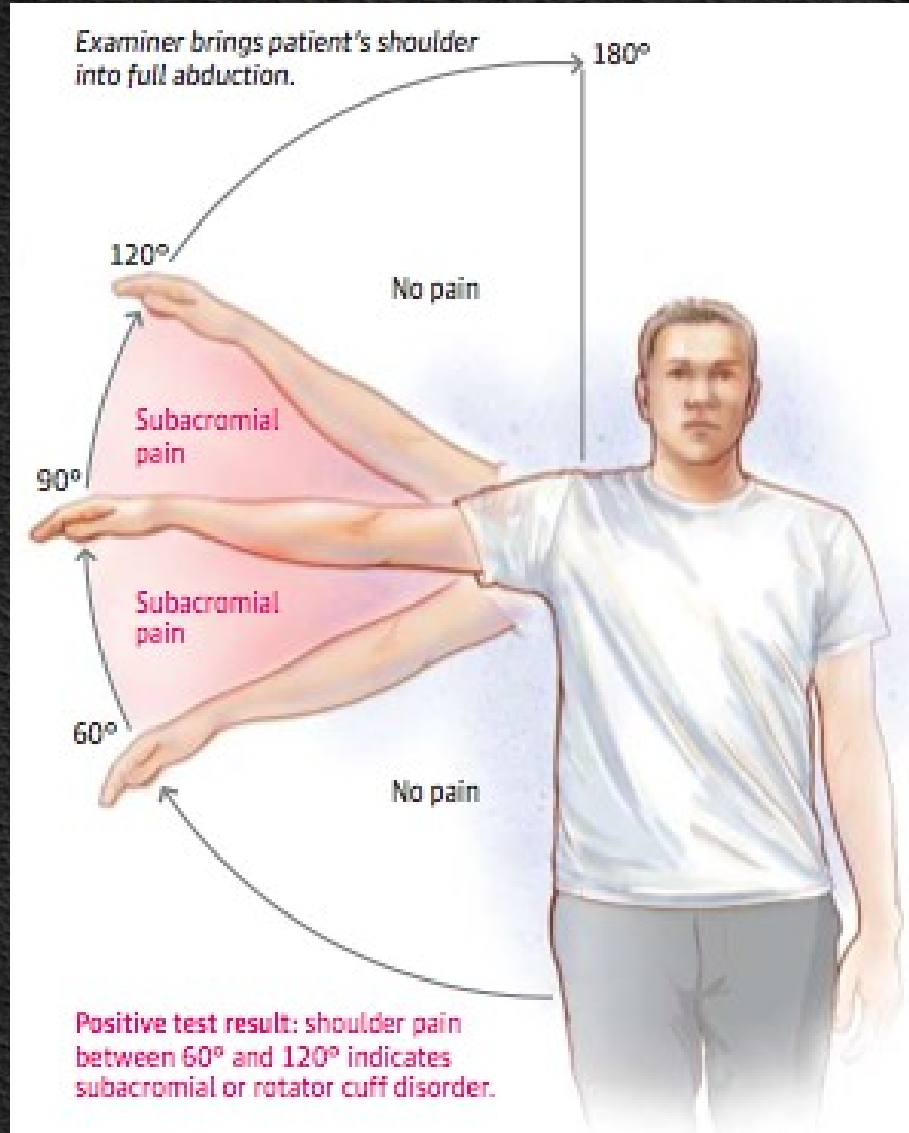
Ioannis Th. Lazarettos MD, PhD
Orthopaedic Surgeon

Παθήσεις του Ωμου

Σύνδρομο πρόσκρουσης

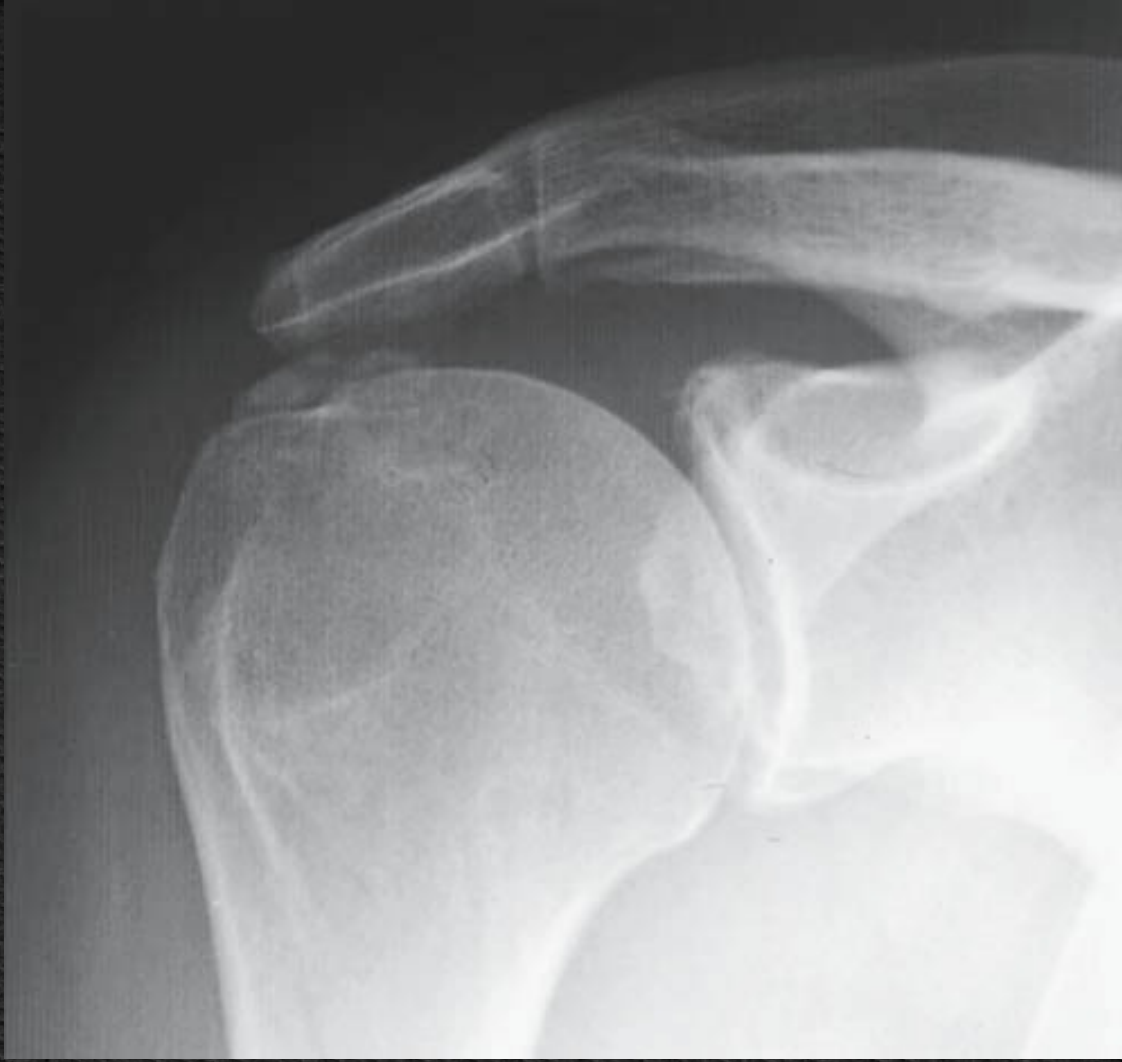- ◆ Η παθολογία του τένοντα του υπερακάνθιου είναι χαρακτηριστική για την άρθρωση του ώμου & είναι κατ' εξοχήν η παθολογία των αθλητών ρίψεων.
- ◆ Ονομάζεται σύνδρομο υπακρωμιακής προστριβής & χαρακτηρίζεται από τρία στάδια:
 - ◆ Φλεγμονής
 - ◆ Τενοντίτιδας
 - ◆ Μερικής ή πλήρους ρήξης

- ◆ Στα δύο πρώτα στάδια, η κίνηση της απαγωγής του ώμου από 60°-120° είναι επώδυνη και το εύρος αυτό χαρακτηρίζεται ως **"επώδυνο τόξο"**.
- ◆ Η διάγνωση βασίζεται στην κλινική εξέταση & στον έλεγχο της παθητικής & ενεργητικής κίνησης του ώμου μετά από έγχυση αναισθητικού στον υπακρωμιακό χώρο.
- ◆ Η θεραπεία, στα πρώτα στάδια, είναι συντηρητική & περιλαμβάνει αντιφλεγμονώδη αγωγή, φυσικοθεραπεία & ανάρτηση.
- ◆ Σε μερική ρήξη ακολουθείται συντηρητική αγωγή & σε πλήρη ρήξη, ανάλογα με την έκτασή της, η θεραπεία μπορεί να είναι χειρουργική.



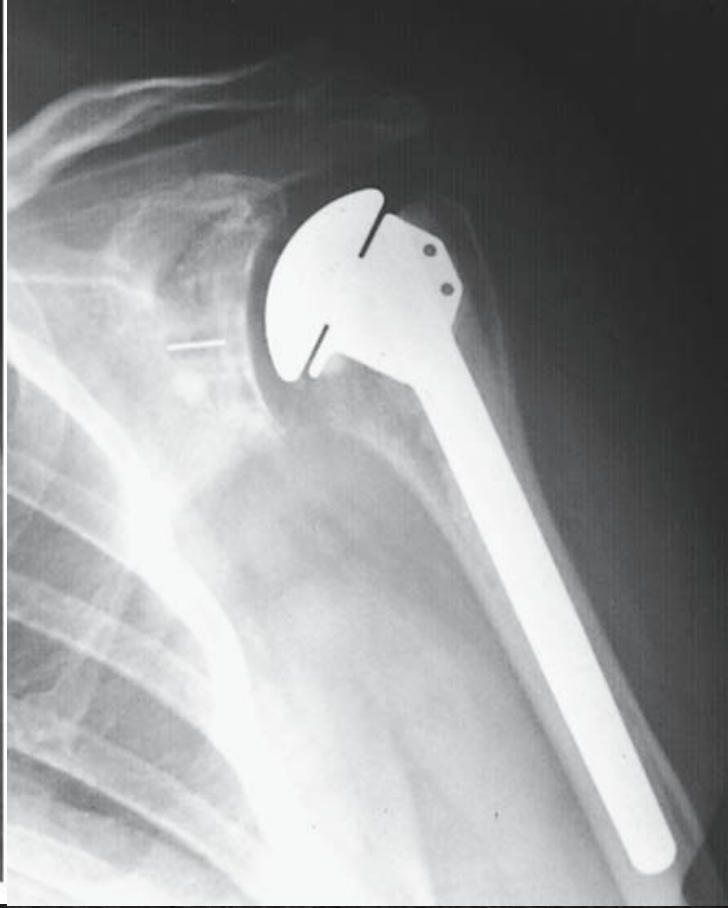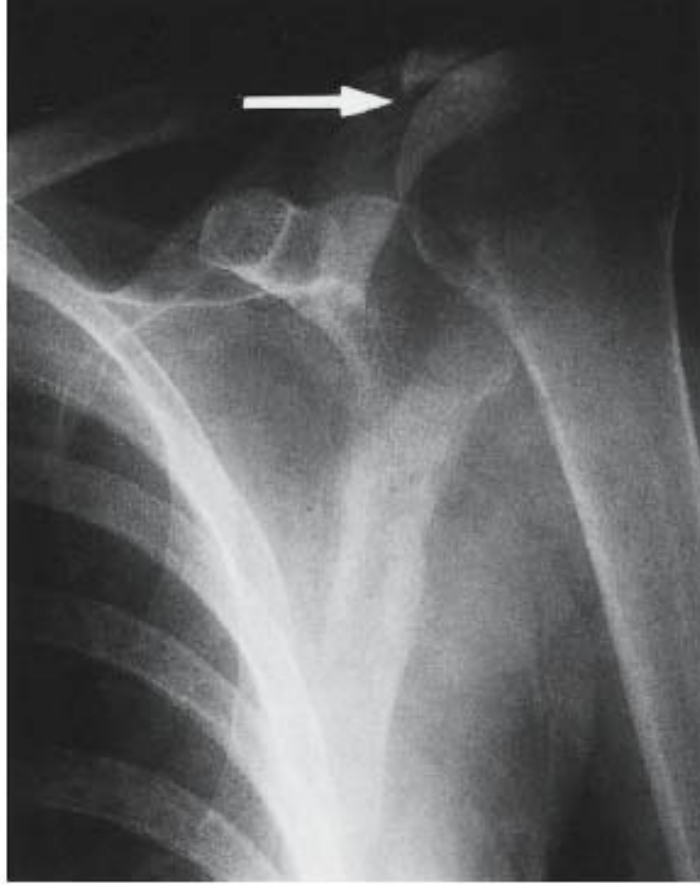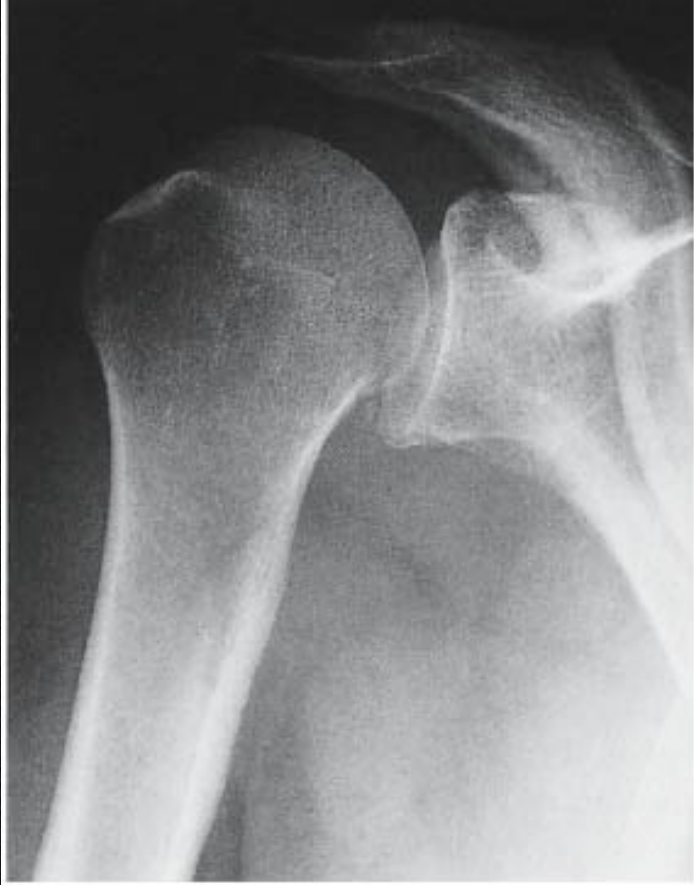Ασβέτωση υπερακάνθιου τένοντα

- ♦ Η ακτινολογική εικόνα εναποθέσεως αλάτων ασβεστίου στην περιοχή του υπερακάνθιου είναι συχνή εικόνα στην παθολογία του ώμου Προσβάλλει συνήθως γυναίκες της μέσης ηλικίας.
- ♦ Η θεραπεία συνίσταται σε φυσικοθεραπεία με ή χωρίς την τοπική έγχυση αναισθητικού μαζί με κορτιζόνη στην περιοχή της εναπόθεσης.
- ♦ Σε χρόνιες καταστάσεις η χειρουργική αποκατάσταση κρίνεται σκόπιμη, προκειμένου να επιτευχθεί λειτουργικό εύρος κίνησης & βελτίωση από τον πόνο.



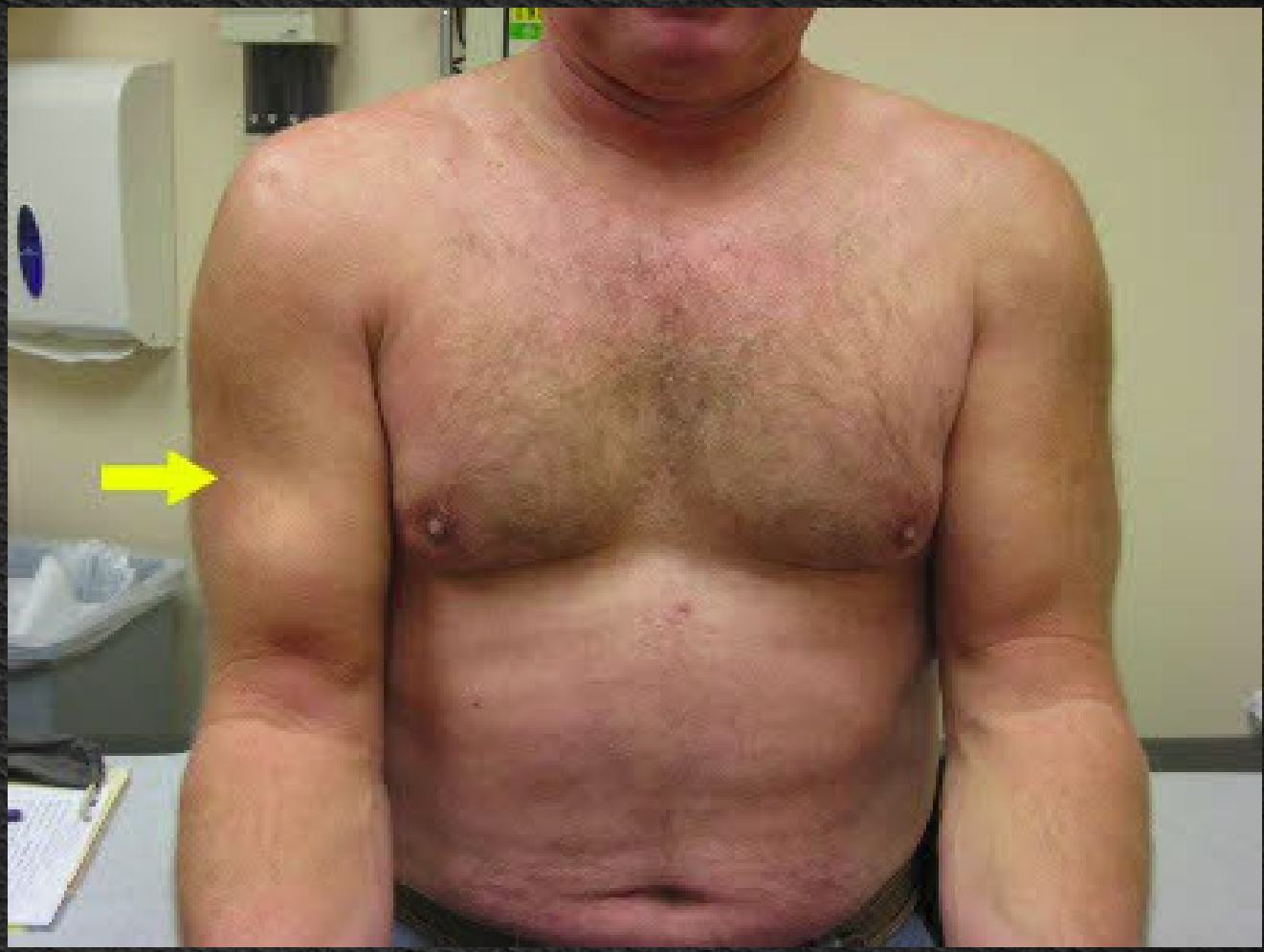
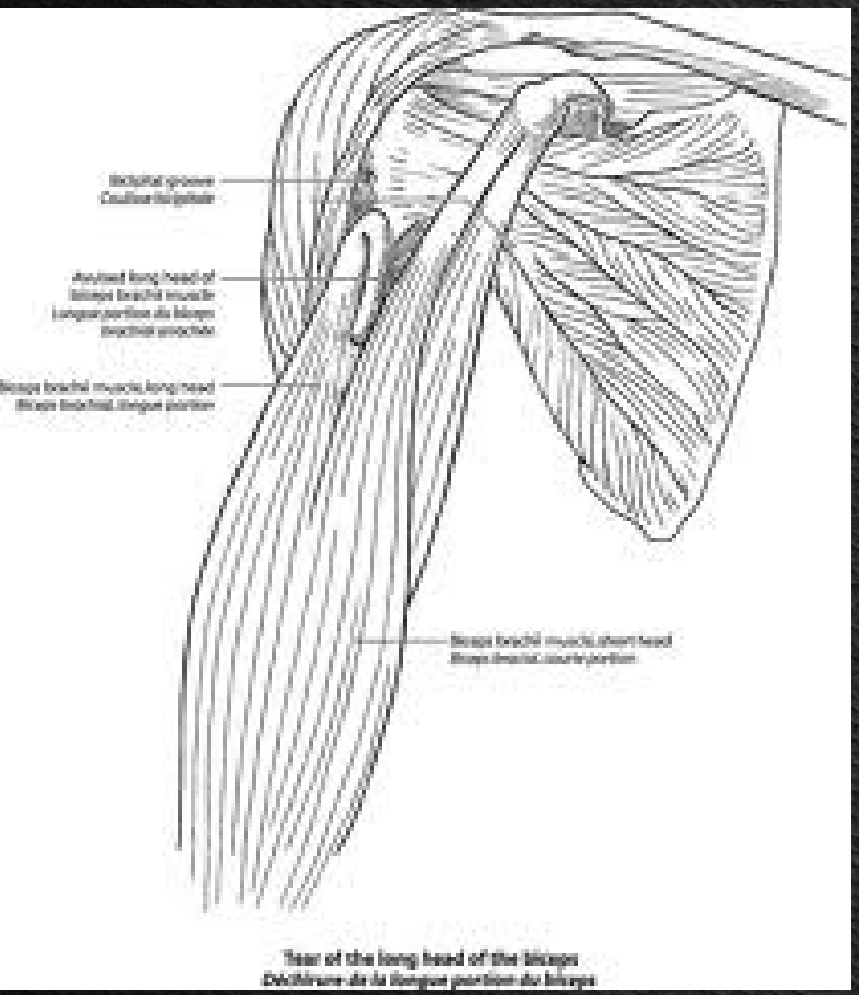
Αρθροπάθεια του μυοτενόντιου πετάλου

- ♦ Στις περιπτώσεις κατά τις οποίες συνυπάρχει εκφυλιστική αρθρίτιδα του ώμου & ρήξη του μυοτενοντίου πετάλου, η κεφαλή του βραχιόνιου σταδιακά μετακινείται προς τα άνω, προς το ακρώμιο.
- ♦ Η κατάσταση αυτή καλείται "**αρθροπάθεια του μυοτεντίου πετάλου**" & χαρακτηρίζεται από οξύ πόνο κατά την προσπάθεια κίνησης του ώμου & βέβαια περιορισμό της λειτουργικότητάς του.
- ♦ Θεραπευτικά ακολουθείται συντηρητική αγωγή, αλλά η λύση εκλογής είναι η ημιαρθροπλαστική τού ώμου, η οποία μπορεί να μην έχει άριστα λειτουργικά αποτελέσματα, αλλά βοηθά στην απαλλαγή από τον πόνο.



Τενοντίτιδα της μακράς κεφαλής του δικεφάλου

- ♦ Πόνος & ευαισθησία στη δικεφαλική αύλακα του βραχιονίου είναι τα χαρακτηριστικά της τενοντίτιδας της μακράς κεφαλής του δικεφάλου.
- ♦ Συνήθως δευτεροπαθής, επακόλουθο συνδρόμου υπακρωμιακής προστριβής. Χαρακτηριστική παθολογία εμφανίζεται, όταν ο τένοντας εκφυλιστεί & τελικά ραγεί στη δικεφαλική αύλακα.
- ♦ Η μάζα του μυός συρρικνώνεται, κατά τη μυϊκή σύσπαση, στην πρόσθια επιφάνεια του βραχιονίου οστού.
- ♦ Η θεραπεία είναι συντηρητική & συνίσταται σε αντιφλεγμονώδη αγωγή & κινητοποίηση.



Σύνδρομο παγωμένου ώμου

- ♦ Εμφανίζεται αιφνίδια & χαρακτηρίζεται από έντονο πόνο κατά την ενεργητική & παθητική κίνηση του ώμου
- ♦ Σταδιακά, περιορίζεται η εξωτερική στροφή τού ώμου
- ♦ Είναι μια χαρακτηριστική κατάσταση, κατά την οποία πρώτα ο ώμος είναι επώδυνος & στη συνέχεια μειώνεται προοδευτικά η κίνησή του

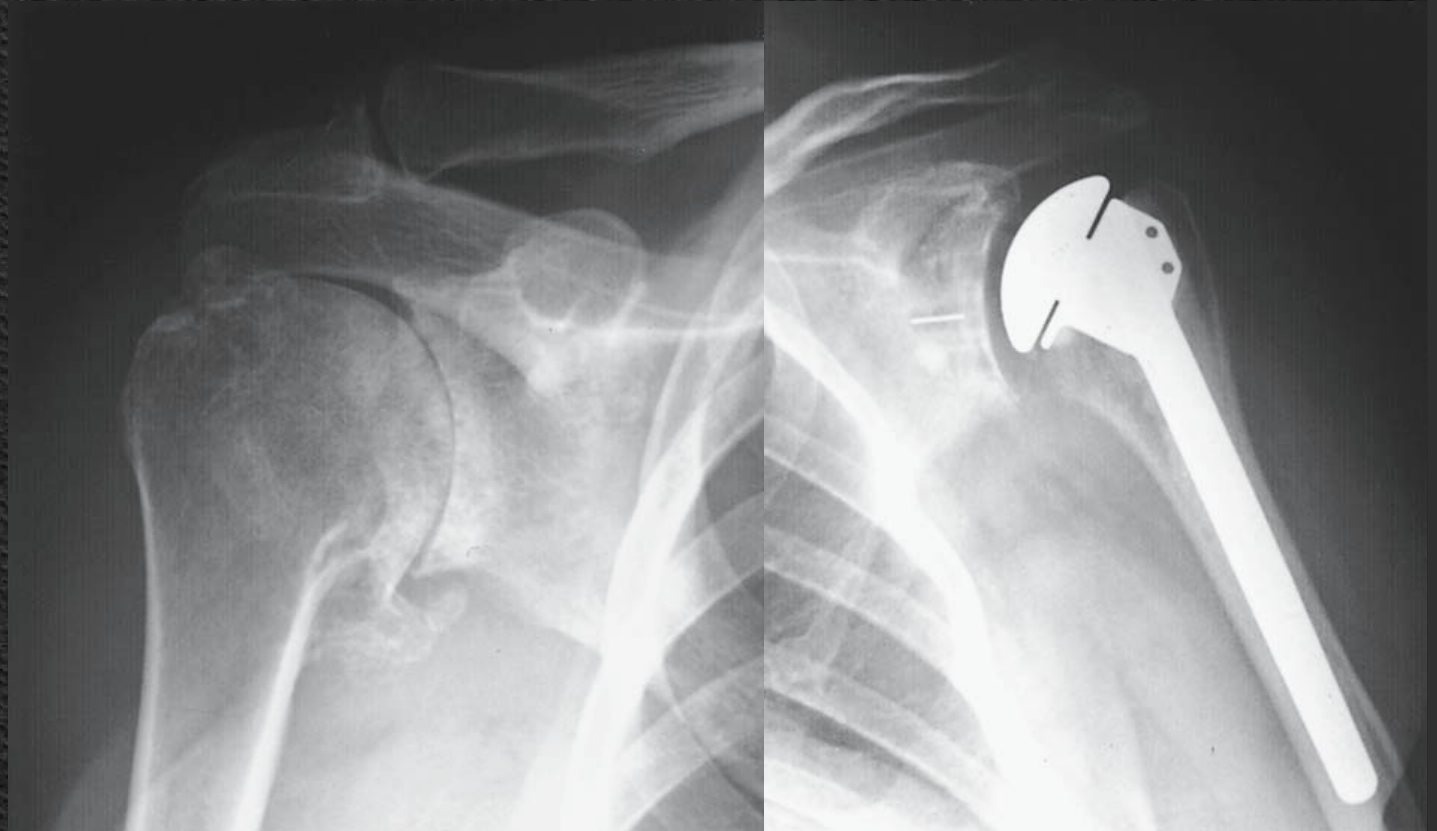
- ◆ Η διαδρομή της παθολογίας χαρακτηρίζεται από τρία στάδια:
 - Στάδιο του πόνου:** διαρκεί έως έξι μήνες & χαρακτηρίζεται από επώδυνο περιορισμό της κίνησης τόσο ενεργητικά όσο & παθητικά
 - Στάδιο δυσκαμψίας:** ο πόνος υποχωρεί σταδιακά, αλλά ο ώμος ακινητοποιείται. Διαρκεί από 6-12 μήνες & δίνει το όνομά του στο σύνδρομο του παγωμένου ώμου, διότι, ενώ ο πόνος υποχωρεί, ο ώμος ακινητοποιείται (παγώνει)
 - Στάδιο αποδρομής:** διαρκεί περίπου έξι μήνες ή & περισσότερο. Χαρακτηρίζεται από σταδιακή ανάκτηση της κινητικότητας του ώμου, η οποία τελικά ενδέχεται να μην ανακτηθεί πλήρως

- ◆ Η θεραπεία προσαρμόζεται ανάλογα με το στάδιο.
 - ◆ Στο στάδιο του πόνου συνιστάται αντιφλεγμονώδης αγωγή & φυσικοθεραπεία
 - ◆ Στο στάδιο της δυσκαμψίας έχει θέση η φυσικοθεραπεία
 - ◆ Στο στάδιο αποδρομής η κινητοποίηση υπό αναισθησία & η συστηματική φυσικοθεραπεία είναι η επικρατέστερη θεραπεία.

Αρθρίτιδα γληνοβραχιονίου άρθρωσης

- ♦ Διακρίνονται δύο τύποι εκφυλιστικής αρθρίτιδας: Η πρωτοπαθής, κατά την οποία δεν ανευρίσκεται το αίτιο τής παθολογίας, & η δευτεροπαθής, συχνότερη, μετά από τραύμα, άσηπτη νέκρωση κεφαλής, μεταβολικά νοσήματα, ρευματοειδή αρθρίτιδα κ.ά.
- ♦ Κλινικά, εμφανίζει στα αρχικά στάδια πόνο στην άρθρωση & δυσκολία στις ακραίες κινήσεις τού ώμου. Σταδιακά, η κατάσταση επιδεινώνεται μέχρις ότου διαταραχθεί πλήρως η κίνηση.
- ♦ Ακτινολογικά εμφανίζονται στένωση μεσαρθρίου διαστήματος, οστεόφυτα στην κεφαλή τού βραχιονίου & στην ωμογλήνη, οστεοπύκνωση στο υποχόνδριο οστούν & οστικές κύστεις

- ◆ Η θεραπεία εξαρτάται από το στάδιο.
- ◆ Αρχικά, η ανάπαυση του άκρου με περιορισμό των επώδυνων κινήσεων & η χορήγηση αντιφλεγμονωδών & αναλγητικών αποτελούν τη θεραπεία εκλογής.
- ◆ Σε προχωρημένα στάδια, η χειρουργική αποκατάσταση αποτελεί τη θεραπεία εκλογής με την εφαρμογή ημιολικής ή ολικής αρθροπλαστικής του ώμου.



Παθήσεις του Αγκώνα

Εκφυλιστική αρθρίτιδα

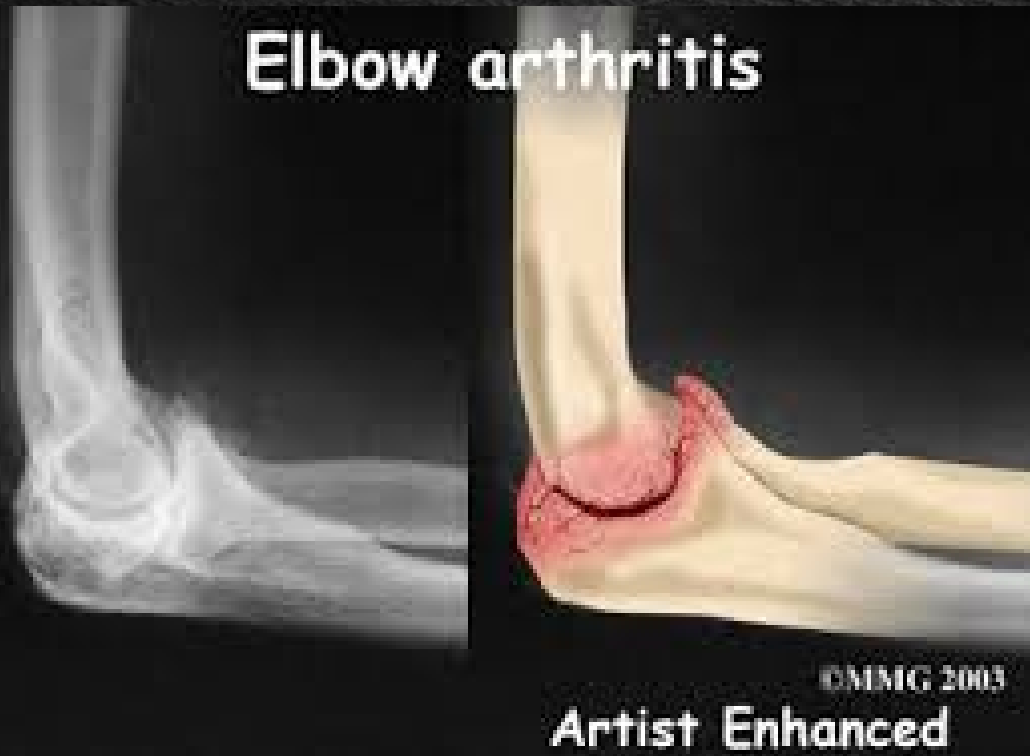- ◆ Η πρωτοπαθής εκφυλιστική αρθρίτιδα του αγκώνα είναι εξαιρετικά σπάνια. Συνήθως δευτεροπαθής & μπορεί να οφείλεται σε τραύμα, χονδρομάτωση, διαχωριστική οστεοχονδρίτιδα κ.ά.
- ◆ Αποτελεί το 1%-2% των αρθρίτιδων & συνήθως εμφανίζεται σε άνδρες > 45 ετών
- ◆ Ιδιαίτερα ευπαθή είναι τα άτομα, τα οποία χρησιμοποιούν τα άκρα τους σε βαρείες εργασίες καθώς, επίσης, & κατηγορίες επαγγελματιών αθλητών
- ◆ Εμφανίζεται στο επικρατούν άκρο (80%-90%), ενώ η αμφοτερόπλευρη εμφάνιση (25%-60%).

- ♦ Ο ασθενής παραπονείται για πόνο & δυσκαμψία του αγκώνα ιδιαίτερα μετά από περιόδους αυξημένης δραστηριότητας.
- ♦ Η κλινική εξέταση αποκαλύπτει τοπική ευαισθησία & περιορισμό της κινητικότητας, ενώ η ανάπτυξη οστεοφύτων στην περιοχή μπορεί να προκαλέσει ωλένιο νευρίτιδα.
- ♦ Ο ακτινολογικός έλεγχος αναδεικνύει μείωση του μεσάρθριου διαστήματος με εικόνα σκληρύνσεως & οστεοφύτων.

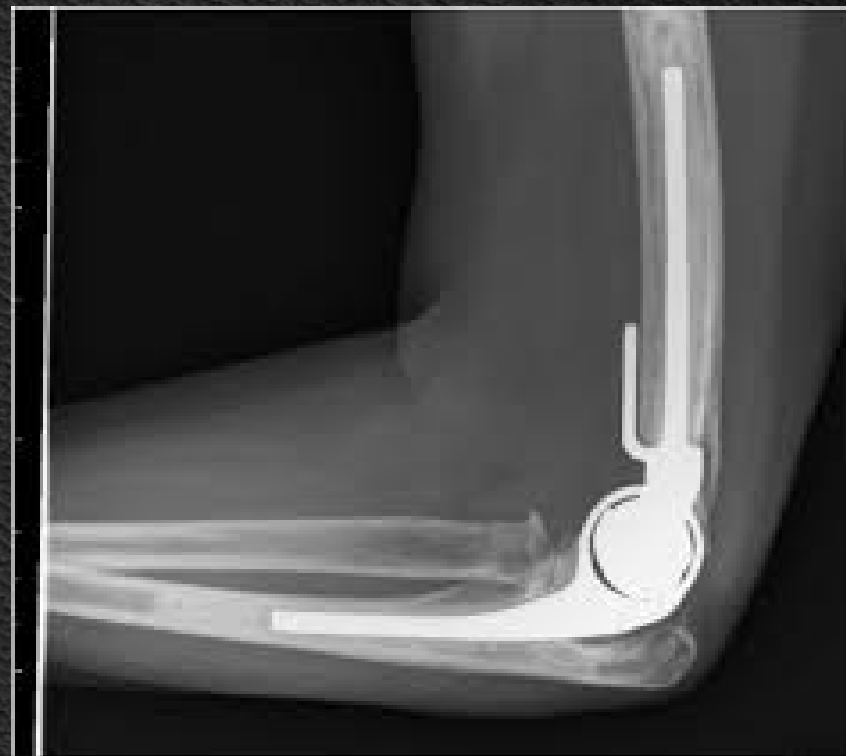

- ◆ Η θεραπεία περιορίζεται στον έλεγχο τού πόνου και στη χρήση μη στεροειδών αντιφλεγμονωδών.
- ◆ Εάν υπάρχουν ελεύθερα σώματα, αυτά πρέπει να αφαιρεθούν, ενώ, εάν υπάρχουν σημεία ωλένιας νευρίτιδας, το νεύρο θα πρέπει να αποσυμπιεστεί.
- ◆ Σε προχωρημένες περιπτώσεις μπορεί να πραγματοποιηθεί αρθροπλαστική τού αγκώνος με καλά αποτελέσματα.
- ◆ Ως επιπλοκές αναφέρονται οι συνήθεις των ολικών αρθροπλαστικών, όπως αστάθεια, φλεγμονή, χαλάρωση κ.ά.

Elbow arthritis



Artist Enhanced



Ρευματοειδής αρθρίτιδα

- ♦ Οι πάσχοντες από ρευματοειδή αρθρίτιδα, σε ποσοστό μεγαλύτερο του 50%, έχουν εντόπιση στον αγκώνα & στην πλειοψηφία των περιπτώσεων η εντόπιση είναι αμφοτερόπλευρη.
- ♦ Κλινικά παρατηρούνται υμενίτιδα & ρευματοειδή οζίδια, τα οποία βρίσκονται συχνά στην οπίσθια επιφάνεια του αγκώνα, ακόμη & αν αυτή καθ' εαυτή η άρθρωση δεν έχει προσβληθεί.
- ♦ Η υμενίτιδα προκαλεί πόνο & ευαισθησία, ιδιαίτερα στην έξω επιφάνεια της βραχιονοκερκιδικής άρθρωσης. Αργότερα, ολόκληρος ο αγκώνας μπορεί να εμφανίσει οίδημα.
- ♦ Οι κινήσεις είναι περιορισμένες, όταν όμως υπάρχει προχωρημένη καταστροφή των οστών η άρθρωση γίνεται ασταθής.

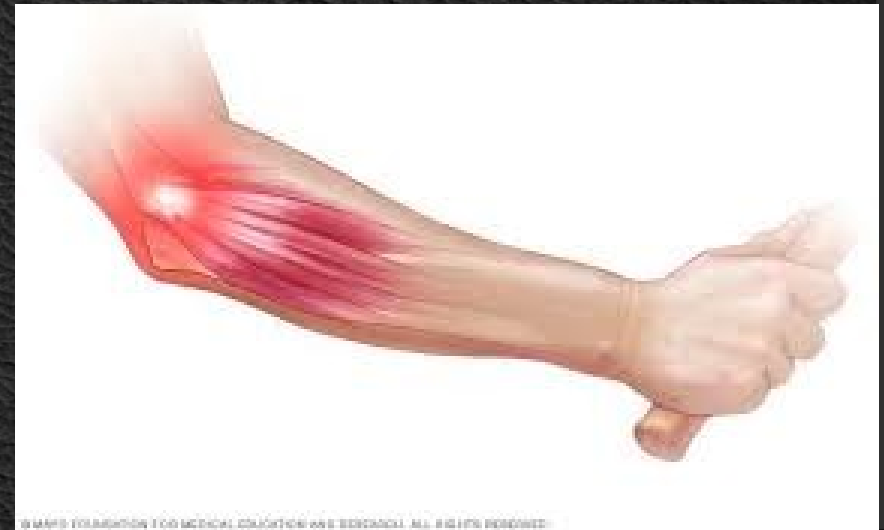- ◆ Ο ακτινολογικός έλεγχος αποκαλύπτει διάβρωση των οστών με προοδευτική καταστροφή της κεφαλής της κερκίδας.
- ◆ Η τοπική θεραπεία ακολουθείται σε συνδυασμό με τη συστηματική θεραπεία τής νόσου.
- ◆ Η συντηρητική αγωγή περιλαμβάνει τοπικές εγχύσεις κορτιζόνης.
- ◆ Κατά την περίοδο της υμενίτιδας, ο αγκώνας θα πρέπει να ακινητοποιείται. Αν επιμένει, πραγματοποιείται υμενεκτομή με ταυτόχρονη εκτομή της κεφαλής της κερκίδας.
- ◆ Η ολική αρθροπλαστική του αγκώνα αποτελεί αναγκαστική θεραπεία, όταν περιορίζεται & είναι επώδυνη η λειτουργικότητα της άρθρωσης, με καλά αποτελέσματα. Ως επιπλοκές αναφέρονται οι συνήθεις των ολικών αρθροπλαστικών, όπως αστάθεια, φλεγμονή, χαλάρωση κ.ά.

Σύνδρομα Υπέρχρησης

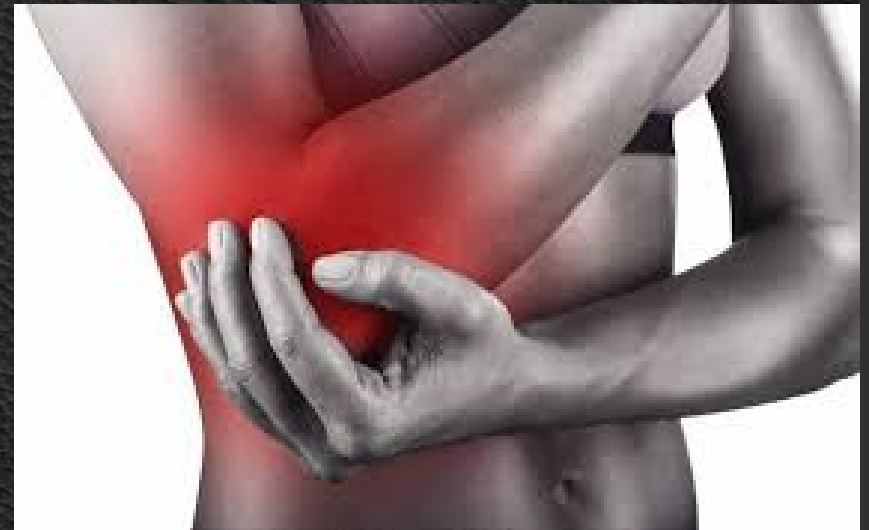- ♦ Ο αγκώνας αποτελεί συχνή περιοχή διαταραχών των τενόντων & των συνδέσμων, οι οποίες οφείλονται σε υπέρχρηση αυτού ή σε επανειλημμένους μικροτραυματισμούς.
- ♦ Οι καταστάσεις αυτές έχουν λάβει το όνομά τους από τις δραστηριότητες, στις οποίες αποδόθηκαν, όταν αρχικά περιγράφηκαν.

Επικονδυλίτιδα (Tennis Elbow)

- ♦ Πόνος και ευαισθησία στην περιοχή της παρακονδυλίου απόφυσης είναι συχνό φαινόμενο στους παίκτες του tennis & σε άτομα, τα οποία έχουν δραστηριότητες, οι οποίες περιλαμβάνουν επανειλημμένες έντονες εκτάσεις του καρπού καθώς & στροφικές κινήσεις υπτιασμού με αντίσταση.
- ♦ Η κατάσταση αυτή είναι πιθανότατα μία χρόνια τενοντίτιδα του βραχέος κερκιδικού εκτείνοντα τον καρπό.
- ♦ Οι ασθενείς είναι συνήθως άτομα ηλικίας 30-40 ετών.

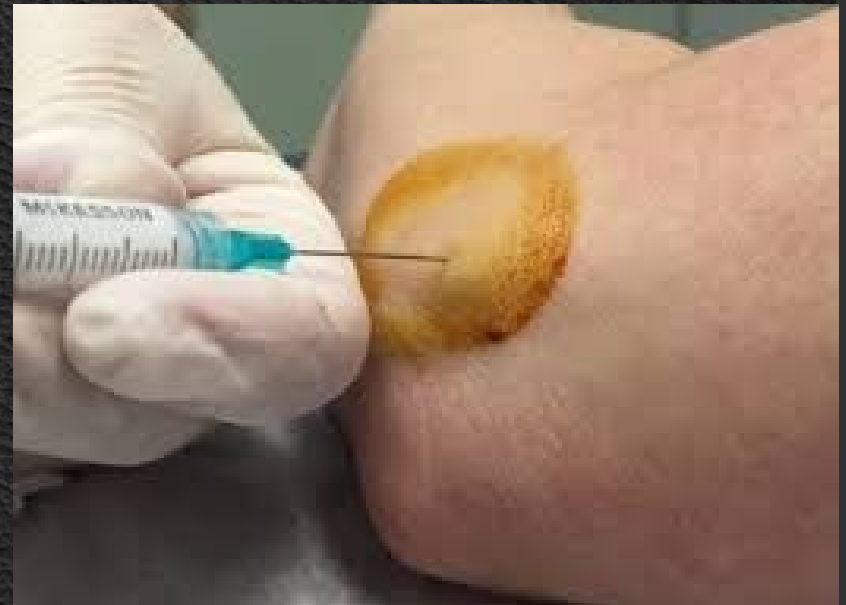

- ♦ Ο πόνος εμφανίζεται σταδιακά, συνήθως μετά από μία περίοδο αυξημένης δραστηριότητας, η οποία περιλαμβάνει κινήσεις έκτασης του καρπού.
- ♦ Συνήθως, εντοπίζεται στην παρακονδύλιο απόφυση, σε βαριές όμως περιπτώσεις μπορεί να αντανακλά σε μία ευρεία περιοχή γύρω από τον αγκώνα.
- ♦ Η ακτινογραφία είναι συνήθως φυσιολογική, περιστασιακά όμως μπορεί να δεικνύει ασβεστώσεις στην περιοχή έκφυσης του τένοντα.



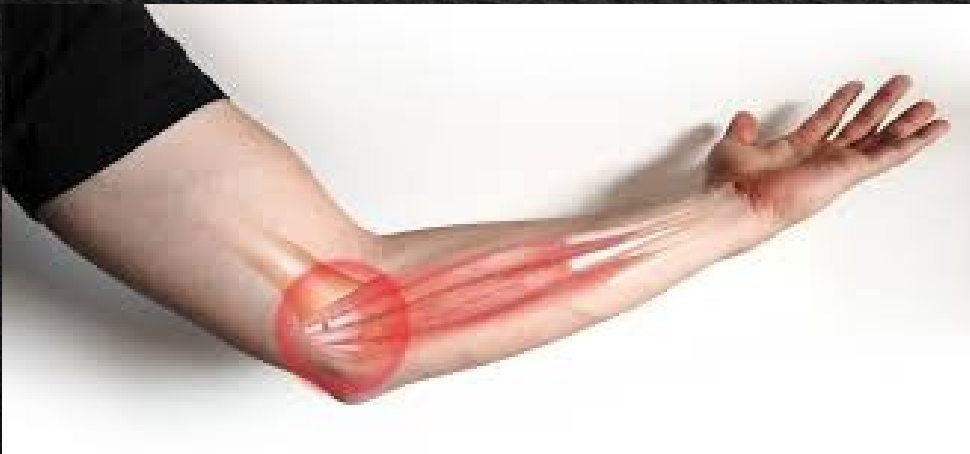Θεραπεία

- ♦ Περιορισμός των κινήσεων, οι οποίες προκαλούν πόνο, σε συνδυασμό με παγοθεραπεία & αντιφλεγμονώδη για 10-14 ημέρες.
- ♦ Εάν η επώδυνη κατάσταση συνεχιστεί, ακολουθεί τοπική έγχυση κορτικοστεροειδών μαζί με τοπικά αναισθητικά.
- ♦ Σπάνια, ακολουθείται χειρουργική αντιμετώπιση, κυρίως στις χρόνιες καταστάσεις, οι οποίες δεν ανταποκρίνονται στη συντηρητική αγωγή.



Επιτροχιλίτιδα (Golfer's Elbow)

- ♦ Παρόμοια με την επικονδυλίτιδα, με τη διαφορά ότι ο πόνος εντοπίζεται στην παρατροχύλιο απόφυση.
- ♦ Προκύπτει συνήθως σε εκείνους, οι δραστηριότητες των οποίων έχουν ως αποτέλεσμα την εφαρμογή δυνάμεων βλαισότητας στον αγκώνα.
- ♦ Κλινικά χαρακτηρίζεται από πόνο στην περιοχή της παρατροχυλίου απόφυσης, ο οποίος επιδεινώνεται με κινήσεις πρηνισμού ή κάμψης του καρπού υπό αντίσταση.



- ◆ Η συντηρητική θεραπεία είναι όμοια με της επικονδυλίτιδας
- ◆ Οι ενδείξεις για χειρουργική αντιμετώπιση περιλαμβάνουν τη μη ανταπόκριση στη συντηρητική θεραπεία μετά από περίοδο 6-12 μηνών, αφού πρώτα αποκλεισθούν άλλες παθολογικές καταστάσεις.



Σύνδρομο διαμερίσματος

- ♦ Το αντιβράχιο περιβάλλεται από την περιτονία του, η οποία προσφύεται στο περιόστεο τού οπισθίου χείλους της ωλένης. Η περιτονία του αντιβραχίου μαζί με τον μεσόστεο υμένα και τα ινώδη μεσομύια διαφράγματα της περιτονίας υποδιαιρούν το αντιβράχιο σε διαμερίσματα, καθένα από τα οποία έχει τούς δικούς του μυς, νεύρα και αγγεία.
- ♦ Άμεσος τραυματισμός, παρατεταμένη πίεση ή αγγειακός τραυματισμός δυνατόν να οδηγήσουν σε οίδημα των μυών & οριακή αύξηση της πίεσης μέσα στα διαμερίσματα αυτά.

- ♦ Αν δεν πραγματοποιηθεί αποσυμφόρηση, προκαλείται περαιτέρω ελάττωση της αιμάτωσης, παρατεταμένη ισχαιμία & έναρξη ενός φαύλου κύκλου γεγονότων, τα οποία τελικά καταλήγουν στη νέκρωση των μυών και των νεύρων, σε περίπου 12 ώρες ή & λιγότερο.
- ♦ Τα νεύρα έχουν τη δυνατότητα της αναγεννήσεως, οι μύες όμως, εάν νεκρωθούν, δεν μπορούν να επανέλθουν & κατάλήγουν στη δημιουργία ανελαστικού ινώδους ιστού (ισχαιμική ρίκνωση Volkmann)
- ♦ Αιτία μπορεί να είναι κατάγματα του αγκώνα ή των οστών του αντιβραχίου & η εφαρμογή ενός σφικτού κυλινδρικού γύψου για την ακινητοποίηση των καταγμάτων αυτών

- ◆ Κλινικά χαρακτηριστικά τής ισχαιμίας είναι ο πόνος, η παραισθησία, η απουσία τού σφυγμού και η παράλυση. Οι ισχαιμικοί μύες είναι ιδιαίτερα ευαίσθητοι, όταν διατείνονται. Ένας απλός τρόπος για τη διάγνωση του συνδρόμου διαμερίσματος είναι η υπερέκταση των δακτύλων, η οποία προκαλεί δυνατό πόνο στο αντιβράχιο.
- ◆ Η παρουσία τού σφυγμού δεν μπορεί να αποκλείσει τη διάγνωση.
- ◆ Σε αμφίβολες περιπτώσεις η διάγνωση επιβεβαιώνεται με μέτρηση της ενδοδιαμερισματικής πίεσης.

Αντιμετώπιση

- ◆ Αρχικά, θα πρέπει να αφαιρούνται γύψοι ή επίδεσμοι, το άκρο να μένει στο οριζόντιο επίπεδο (η ανάρροπη θέση προκαλεί επί πλέον ελάττωση της τριχοειδικής κυκλοφορίας & επιδείνωση της ισχαιμίας) & να επακολουθήσει άμεσος χειρουργική αποσυμπίεση.

Πόνος στο αντιβράχιο ή σύνδρομο των γραφένων

- ♦ Ο πόνος στο αντιβράχιο είναι ένα σύμπτωμα, το οποίο έχει σχέση με την εργασία ή είναι το αποτέλεσμα επανειλημμένων κινήσεων του χεριού & του καρπού ή ότι ανήκει στα σύνδρομα υπέρχρησης ή στα χρόνια διαμερισματικά σύνδρομα.
- ♦ Είναι ένα είδος περιοχικής μυαλγίας, η οποία σχετίζεται με ψυχολογικούς ή ψυχοκοινωνικούς παράγοντες.
- ♦ Είναι σχετικά συχνό σύμπτωμα στο χώρο εργασίας & παρατηρείται σε αυτούς, οι οποίοι γράφουν ή χρησιμοποιούν πληκτρολόγιο με μεγάλη ένταση.

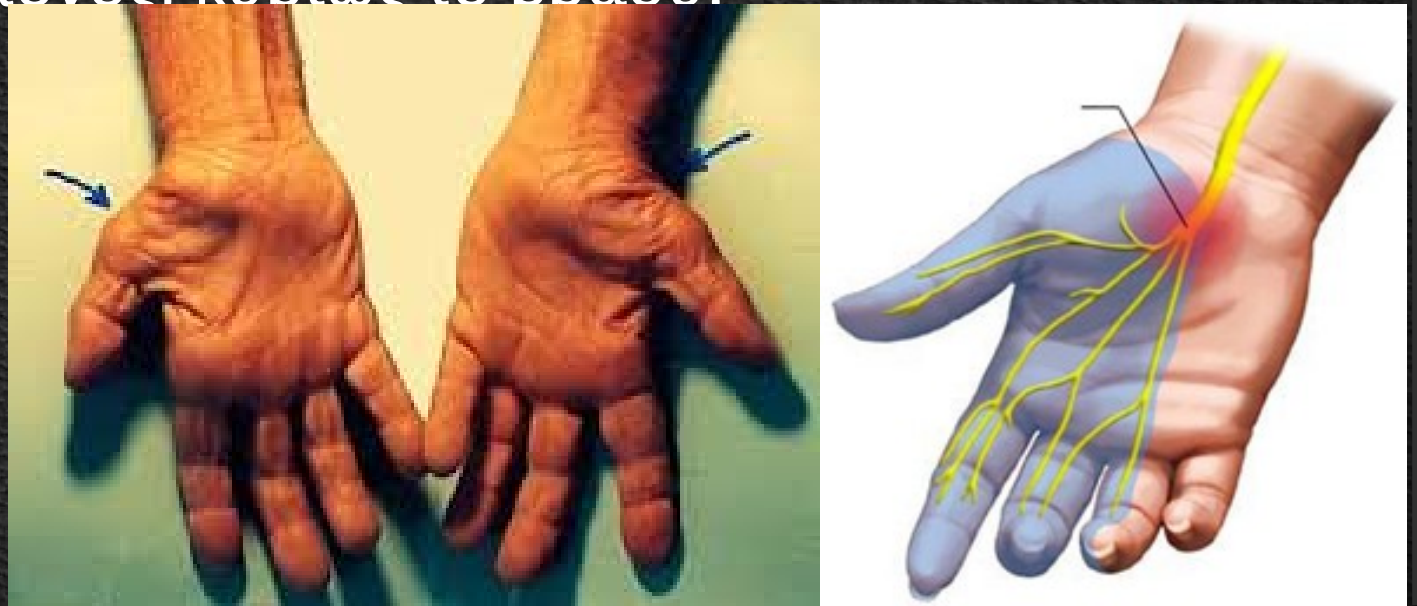- ♦ Επίσης, έχει ενοχοποιηθεί η δυσαρέσκεια στο χώρο της εργασίας, η οποία ενδεχομένως σωματοποιείται ως πόνος αντιβραχίου.
- ♦ Η θεραπεία περιλαμβάνει ανάπαυση, εφαρμογή νάρθηκα στο αντιβράχιο, φυσικοθεραπεία, αντιφλεγμονώδη και σπάνια τοπική έγχυση κορτιζόνης.

Ωλένια νευρίτιδα

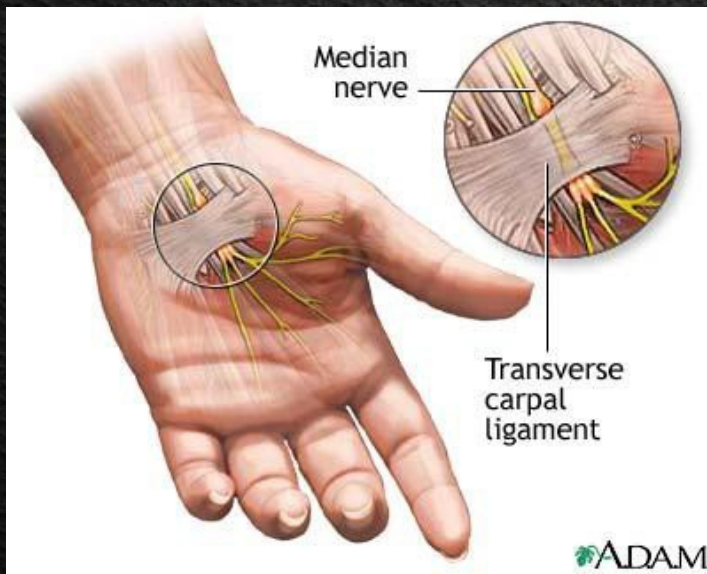
- ♦ Το ωλένιο ν. κατά τη διαδρομή του στον αγκώνα είναι δυνατόν να συμπιεσθεί & να ερεθιστεί στην παρατροχύλιο απόφυση.
- ♦ Τα συμπτώματα είναι αιμωδίες στο 4^ο & 5^ο δάκτυλο, αδυναμία στη σύλληψη & σε πολύ προχωρημένα στάδια ατροφία των μεσοστέων μυών.
- ♦ Το ωλένιο ν. εμφανίζεται περισσότερο ευαίσθητο, όταν βρίσκεται σε τάση, δηλαδή με τον αγκώνα σε κάμψη.
- ♦ Η διάγνωση επιβεβαιώνεται με τον ηλεκτροφυσιολογικό έλεγχο.
- ♦ Η θεραπεία συνίσταται σε αποφυγή ερεθισμού του νεύρου στον αγκώνα & στη χειρουργική απελευθέρωση & μεταφορά του νεύρου από την κοίτη του στον αγκώνα.

Σύνδρομο καρπιαίου σωλήνα

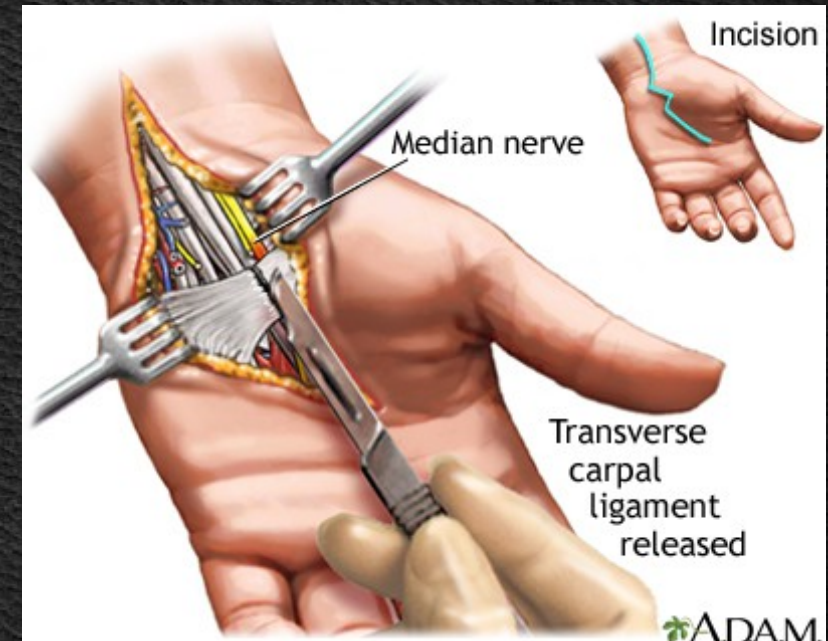
- ♦ Το μέσο νεύρο εισέρχεται στην άκρα χείρα από τον καρπιαίο σωλήνα, κατασκευή οστεοϊνώδη, η οποία καλύπτεται από τον εγκάρσιο σύνδεσμο του καρπού, μαζί με εννέα τένοντες και τα έλυτρά τους.
- ♦ Σε κάθε περίπτωση ελάττωσης του χώρου πιέζεται το μέσο νεύρο.
- ♦ Κλινικά, τα συμπτώματα από την πίεση αυτή είναι υπαισθησία στην επιφάνεια των 3,5 δακτύλων κερκιδικά, αδυναμία συγκράτησης αντικειμένων & έντονος πόνος, κυρίως το βράδυ.



- ♦ Αιτία μπορεί να είναι η ελάττωση τού χώρου στον καρπιαίο σωλήνα από υπερχρησιμοποίηση, λόγω εγκυμοσύνης ή λόγω προηγούμενων καταγμάτων στην περιοχή.
- ♦ Η διάγνωση επιβεβαιώνεται από τό ιστορικό, τήν κλινική εικόνα και το ηλεκτρομυογράφημα.
- ♦ Η διαφορική διάγνωση πρέπει να περιλαμβάνει περιφερικές νευροπάθειες, αυχενική σπονδύλωση, μονονευρίτιδα & όγκους, οι οποίοι επηρεάζουν το βραχιόνιο πλέγμα.



- ◆ Η θεραπεία είναι συντηρητική & χειρουργική.
- ◆ Η συντηρητική αγωγή αποσκοπεί στήν θεραπεία γενικών παθολογικών καταστάσεων & ενίοτε γίνεται τοπική έγχυση κορτιζόνης για την ελάττωση του οιδήματος.
- ◆ Η χειρουργική αγωγή είναι η θεραπεία εκλογής, κατά την οποία διανοίγεται ο εγκάρσιος σύνδεσμος, απελευθερώνεται το νεύρο & προλαμβάνονται πιθανές παραλύσεις από παρατεταμένη πιέσή του.



Νευρίτιδα του Κερκιδικού Νεύρου

Περιοχή του βραχίονα

- ♦ Το κερκιδικό νεύρο μπορεί να τραυματισθεί στην περιοχή του βραχιόνιου οστού, είτε από κατάγματα τού μέσου & κάτω τριτημορίου του βραχιονίου οστού είτε από πίεση στην έσω μασχαλιαία επιφάνεια, όπως από κακή χρήση βακτηριών μασχάλης.
- ♦ Εμφανίζεται μυϊκή αδυναμία των καμπτήρων & σε προχωρημένα στάδια πτώση τής άκρας χείρας καθώς & υπαισθησία στην κατανομή του νεύρου.

Οπίσθιο μεσόστεο νεύρο

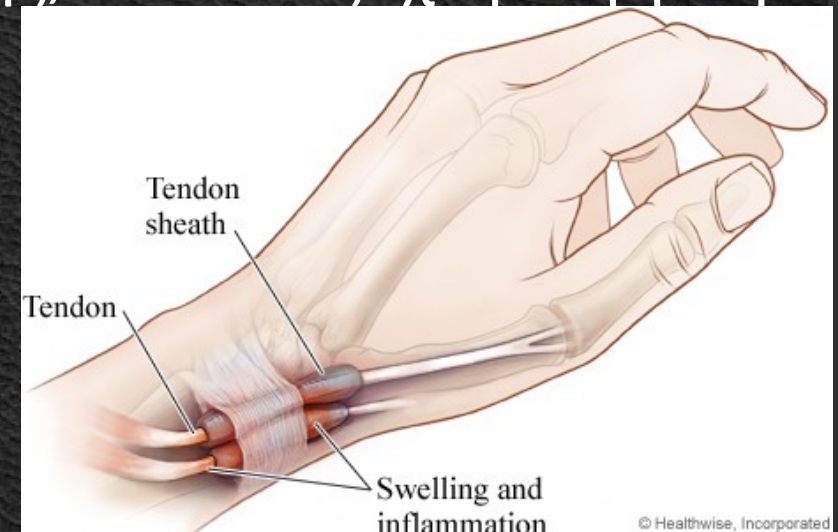
- ♦ Το οπίσθιο μεσόστεο ν. αποτελεί συνέχεια του κερκιδικού στην περιοχή του αγκώνα & είναι ευάλωτο στην περιοχή γύρω από την κεφαλή της κερκίδας, όπου διέρχεται διά των ινών του στρογγύλου πρηνιστή.
- ♦ Η κλινική εικόνα χαρακτηρίζεται κυρίως από αδυναμία των εκτεινόντων μυών & πόνο.
- ♦ Αποτυχία συντηρητικής θεραπείας οδηγεί σε χειρουργική αντιμετώπιση & απελευθέρωση του νεύρου.

Επιπολής αισθητικό νεύρο

- ♦ Αποτελεί αισθητικό κλάδο του κερκιδικού νεύρου & η πορεία του σε ειδικές περιπτώσεις μπορεί να ψηλαφηθεί κατά μήκος του μακρού εκτείνοντα τον μεγάλο δάκτυλο.
- ♦ Μπορεί να εμφανισθεί όπως το σύνδρομο των γραφένων, οπότε η συντηρητική αγωγή αποτελεί & την ενδεικνυόμενη θεραπεία.
- ♦ Σε περιπτώσεις μηχανικής πίεσης απαιτείται χειρουργική απελευθέρωση του νεύρου.

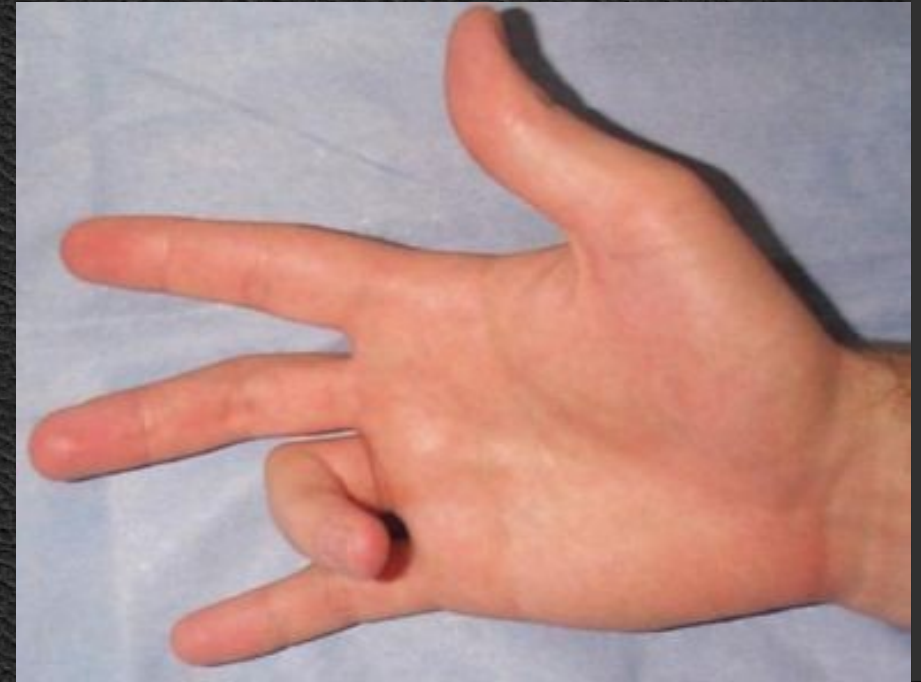
Στενωτική Τενοντοελυτρίτιδα (De Quervain)

- ◆ Οι τένοντες του μακρού εκτείνοντα & του βραχέος απαγωγού του αντίχειρα διέρχονται από κοινού από οστεοϊνώδες έλυτρο στο ύψος της στυλοειδούς αποφύσεως της κερκίδας.
- ◆ Επανειλημμένες διατάσεις & υπερλειτουργία των τενόντων είναι δυνατόν να προκαλέσουν φλεγμονώδη φαινόμενα στο έλυτρο, με αποτέλεσμα επώδυνες κινήσεις του αντίχειρα.
- ◆ Η θεραπεία περιλαμβάνει ακινητοποίηση σε νάρθηκα, αντιφλεγμονώδη, τοπική έγχυση κορτιζόνης, & τέλος χειρουργική διάνοιξη του ελύτρου.



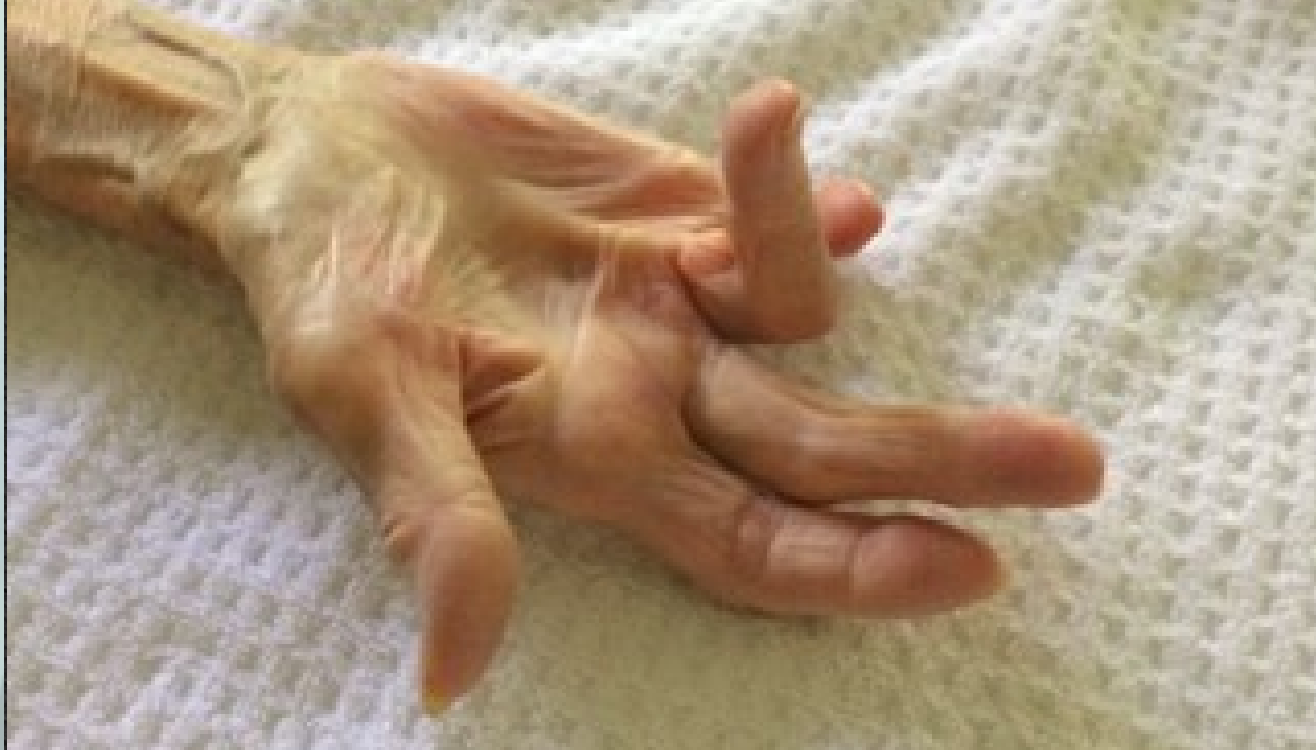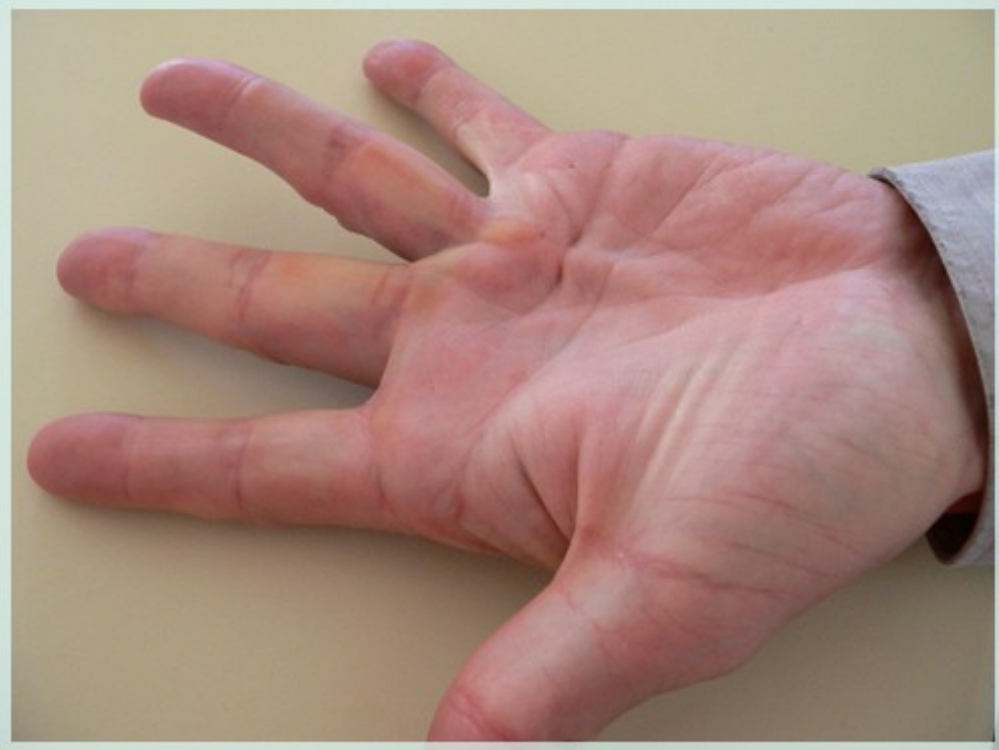Εκτινασσόμενος Δάκτυλος

- ♦ Στην κατάσταση αυτή υπάρχει δυσχέρεια διελεύσεως των καμπτήρων τενόντων μέσα από το έλυτρό τους, με αποτέλεσμα η κίνηση να επιτελείται όπως ο οδοντωτός τροχός.
- ♦ Η χειρουργική διάνοιξη τού ελύτρου αποτελεί τη θεραπεία εκλογής.



Σύνδρομο Du Puytren

- ◆ Πρόκειται περί ρίκνωσης της παλαμιαίας απονευρώσεως, η οποία οδηγεί σε βαθμιαία σύγκαμψη των δακτύλων & σε δυσλειτουργία του χεριού.
- ◆ Παθολογοανατομικά παρατηρείται ανάπτυξη ουλώδους ιστού υποδόρια.
- ◆ Εμφανίζεται κυρίως σε άνδρες, έχει συμμετρική προσβολή & ενοχοποιούνται κυρίως ορισμένες καταστάσεις, όπως επανειλημμένοι τραυματισμοί, ο αλκοολισμός, η επιληψία & ο σακχαρώδης διαβήτης.
- ◆ Η θεραπεία είναι αποκλειστικά χειρουργική & συνίσταται στην αφαίρεση τού παθολογικού ιστού.



Βιβλιογραφία

1. Apley Graham "Apley's System of Orthopaedics and Fractures". 7th Edition Butterworth-Heinemann Ltd. 1993.
2. Campbell's. "Operative Orthopaedics". 8th Ed. Oxford, Butterworth-Heinemann Ltd. 1993.
3. Muller M., et all.: **Manual of internal fixation**. 3rd Edition 1994.
4. Rockwood and Green's. «Fractures in Adults». 4th Edition. Lippincott - Raven Publishers, 1996.
5. Skinner H.B. "Current diagnosis and treatment in orthopaedics". Lange Medical Book 2000.
6. ΔΕΠ Α' Ορθοπαιδικής Κλινικής Πανεπιστημίου Αθηνών. "Ορθοπαιδική & Τραυματολογία". Ιατρικές Εκδ. Κωνσταντάρας, Αθήνα 2001.
7. Ευσταθόπουλος Ν. «Αρθρίτιδες Διάγνωση & Θεραπεία». Ιατρικές Εκδόσεις Κωνσταντάρα, Αθήνα 2009.
8. Καμμάς & συνεργάτες. "Εισαγωγή στην Ορθοπαιδική". Αθήνα 1999.
9. Κορρές Δ. Λυρίτης Γ. Σουκάκος Π. «Ορθοπαιδική & Τραυματολογία του Μυοσκελετικού Συστήματος». Ιατρικές Εκδόσεις Κωνσταντάρα 2010.
10. Λαμπίρης Η.Ε. "Ορθοπαιδική & Τραυματολογία". Εκδ. Π.Χ. Πασχαλίδης, 2003, Αθήνα.
11. Παπαχρήστου Γ. "Εισαγωγή στην Ορθοπαιδική & Τραυματολογία". Ιατρικές Εκδόσεις Πασχαλίδης. Αθήνα 2006.
12. Σάπκας Γ. «Εμβιομηχανική-Παθοφυσιολογία & Αντιμετώπιση Παθολογικών καταστάσεων στη Σπονδυλική Στήλη». Ιατρικές Εκδόσεις Καυκάς. Αθήνα 2006
13. Συμεωνίδης Παναγιώτης: "Ορθοπαιδική" 2η Εκδοση. University Studio Press, Θεσσαλονίκη, 1996.
14. Χαρτοφυλακίδης - Γαροφαλλίδης. «Θέματα Ορθοπαιδικής & Τραυματολογίας». Επιστημονικές Εκδόσεις Γρ. Παρισιάνος, Αθήνα 1981.
15. Χατζηπαύλου Α.: "Κακώσεις οστών και αρθρώσεων". Εκδόσεις Π.Χ. Πασχαλίδης, Αθήνα, 2003

