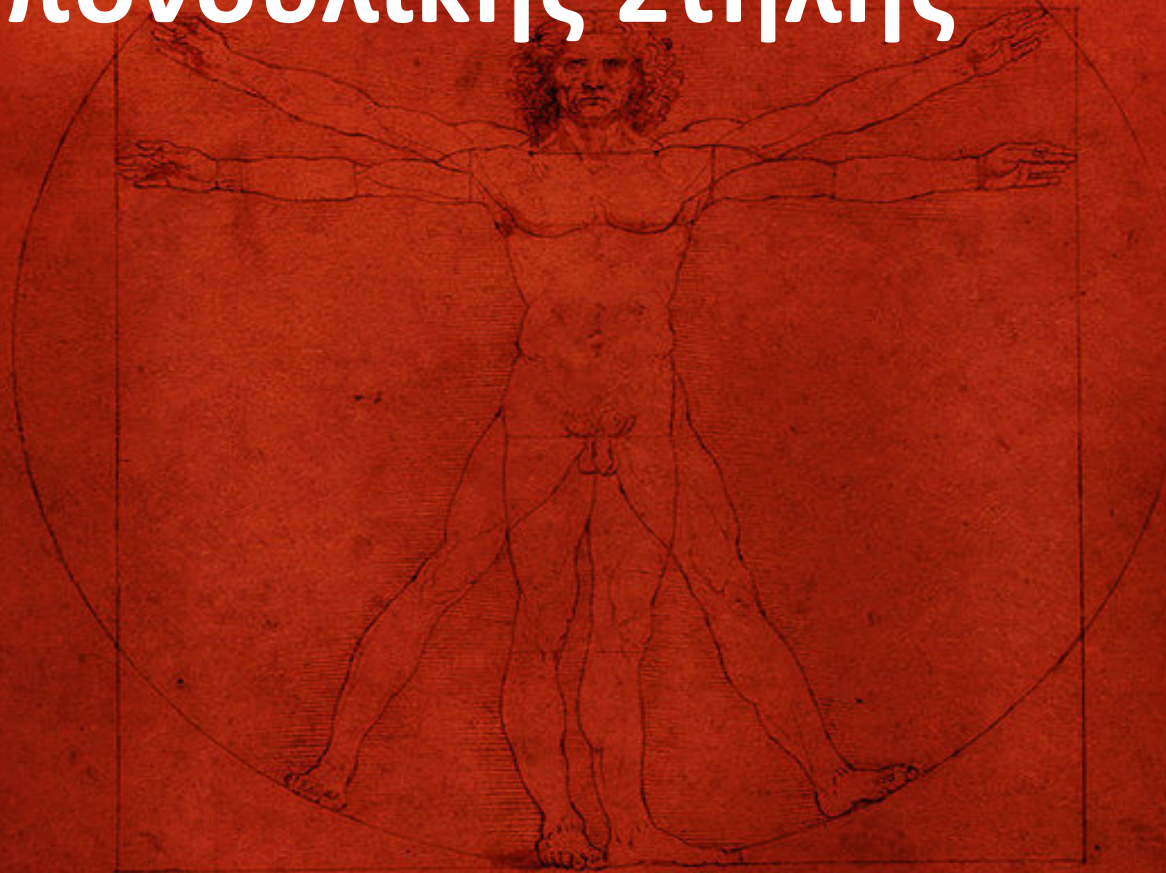


Παθήσεις Σπονδυλικής Στήλης



Ioannis Th. Lazarettos MD, PhD
Orthopaedic Surgeon

Αυχενική Μοίρα Σπονδυλικής Στήλης

Αυχενική δισκοπάθεια

- ♦ Με τον γενικό όρο αυχενικό σύνδρομο περιλαμβάνεται πλειάδα συμπτωμάτων, τα οποία επηρεάζουν τον ασθενή & γενικά οφείλονται σε εκφυλιστικού τύπου αλλοιώσεις της ΑΜΣΣ
- ♦ Σε αυτήν την κατηγορία συμπεριλαμβάνονται η **αυχενική δισκοκήλη** & η **αυχενική σπονδυλοαρθροπάθεια**
- ♦ Τα συμπτώματα μπορεί να εκδηλώνονται ως δισκογενής πόνος, πίεση νευρικής ρίζας, αυχενική μυελοπάθεια ή ως συνδυασμός αυτών
- ♦ Η εκφυλιστική σπονδυλοαρθροπάθεια της ΑΜΣΣ εμφανίζεται συνήθως κατά την 5η δεκαετία της ζωής, συχνότερα στους άνδρες, & αφορά κυρίως στο διάστημα Α5-Α6.

- ◆ Οι ασθενείς παραπονούνται για αυχεναλγία & πονοκεφάλους, οι οποίοι εντοπίζονται στην ινιακή χώρα.
- ◆ Μπορεί να συνυπάρχει πόνος στον ώμο & στο χέρι με αιμωδίες & ενίοτε μυϊκή αδυναμία.
- ◆ Η διάγνωση βασίζεται κυρίως στο ιστορικό & στην κλινική εξέταση.
- ◆ Η μαγνητική τομογραφία συμβάλει σημαντικά στη διάγνωση με την παροχή πληροφοριών για την υφή των δίσκων, των σπονδυλικών σωμάτων & του νωτιαίου μυελού.

- ◆ Η θεραπεία είναι κατ' αρχήν συντηρητική, με μη στεροειδή αντιφλεγμονώδη, παυσίπονα & μυοχαλαρωτικά.
- ◆ Σημαντική συμβολή έχει η φυσικοθεραπεία, τόσο στην αρχική φάση για λύση του σπασμού όσο & αργότερα για ενδυνάμωση των μυών του αυχένα.
- ◆ Η χρήση αυχενικού κολάρου για μικρά χρονικά διαστήματα μπορεί να είναι ευεργετική.
- ◆ Ενδείξεις χειρουργικής αντιμετώπισης υπάρχουν σε περίπτωση αποτυχίας τής συντηρητικής αγωγής, μυελοπάθειας με αστάθεια & ριζίτιδας με επίμονο πόνο & μυϊκή αδυναμία

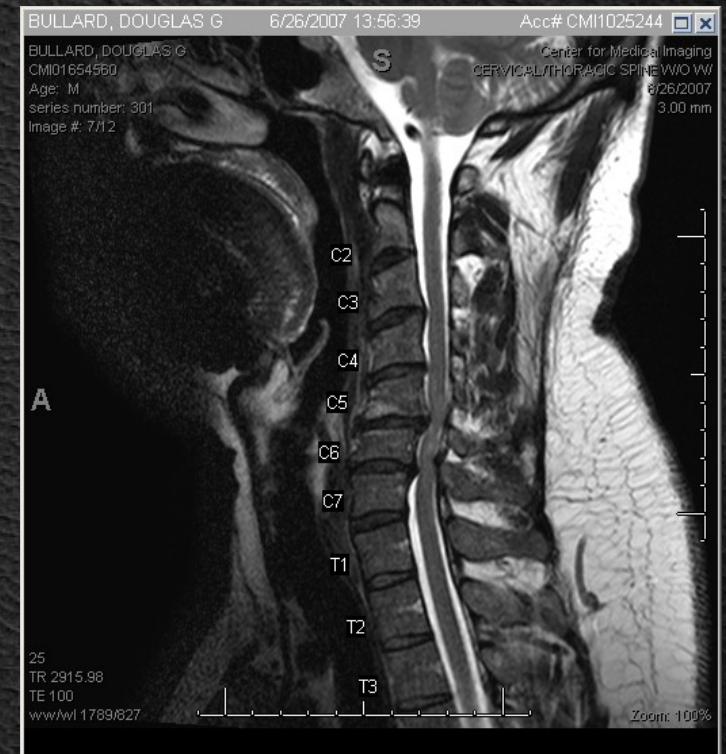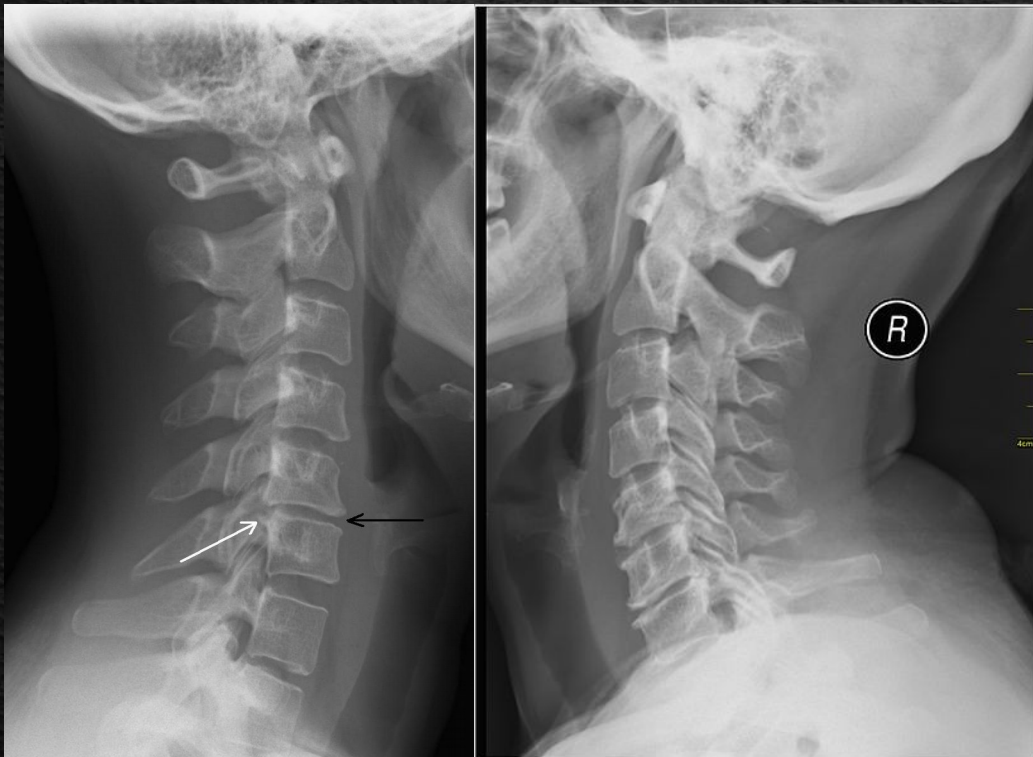
Αυχενική Στένωση

- ♦ Το σύνδρομο της αυχενικής στένωσης μπορεί να είναι συγγενές ή επίκτητο (μετατραυματικής ή εκφυλιστικής αιτιολογίας).
- ♦ Το εύρος της προσθιοπίσθιας διαμέτρου του νωτιαίου σωλήνα αν είναι μικρότερο από 10 mm, υπάρχει απόλυτη ή βαριά στένωση
- ♦ Αν κυμαίνεται από 10-13 mm, υπάρχει σχετική στένωση.
- ♦ Η αυχενική στένωση προκαλεί ριζιτικά σημεία, μυελοπάθεια ή συνδυασμό αυτών.

- ♦ Ανάλογα με τη βαρύτητα της στένωσης μεταβάλλεται η κλινική εικόνα του ασθενή.
- ♦ Οι ασθενείς παραπονούνται για αυχεναλγία, ινιακή κεφαλαλγία, αιμωδίες & ριζιτικά σημεία.
- ♦ Σε περισσότερο προχωρημένες περιπτώσεις συνυπάρχει ζάλη, ίλιγγος, μυϊκή αδυναμία & υπαισθησία σε ριζιτική κατανομή.
- ♦ Τέλος, όταν πιέζεται ο νωτιαίος μυελός, εμφανίζεται μυελοπάθεια με αστάθεια, σπαστικότητα & πυραμιδικά σημεία.

Επίπεδο	Ρίζα	Μυϊκή Αδυναμία	Αντανακλαστικό	Απώλεια Αισθητικότητας
A4-A5	A5	Δελτοειδής Δικέφαλος	Δικεφάλου	Εξωτερική επιφάνεια βραχίονα
A5-A6	A6	Εκτείνοντες τον καρπό	Βραχιονοκερκιδικού	Κερκιδική επιφάνεια αντιβραχίου
A6-A7	A7	Τρικέφαλος Καμπτήρες του καρπού	Τρικεφάλου	Μέσο δάκτυλο
A7-A8	A8	Καμπτήρες των δακτύλων		Ωλένια επιφάνεια χεριού
A8-Θ1	Θ1	Μεσόστυοι		Ωλένια επιφάνεια αντιβραχίου

- ♦ Η απλή ακτινογραφία χαρακτηρίζεται από τη στένωση των μεσοσπονδυλίων διαστημάτων, αρθρίτιδα των οπισθίων αρθρώσεων (facet joints) & την παρουσία οστεοφύτων.
- ♦ Η αξονική τομογραφία & ειδικότερα η μαγνητική τομογραφία προσφέρουν σημαντικές πληροφορίες για τη διάγνωση.



- ◆ Αρχικά, η θεραπεία είναι συντηρητική, με μη στεροειδή αντιφλεγμονώδη, παυσίπονα & μυοχαλαρωτικά.
- ◆ Η φυσικοθεραπεία έχει θέση στην αντιμετώπιση των ασθενών.
- ◆ Η περιορισμένη χρήση κολάρου μπορεί να είναι ευεργετική.
- ◆ Αποτυχία της συντηρητικής αγωγής ή επικείμενη νευρολογική βλάβη αποτελούν ενδείξεις χειρουργικής αντιμετώπισης.

Οσφυική Μοίρα Σπονδυλικής Στήλης

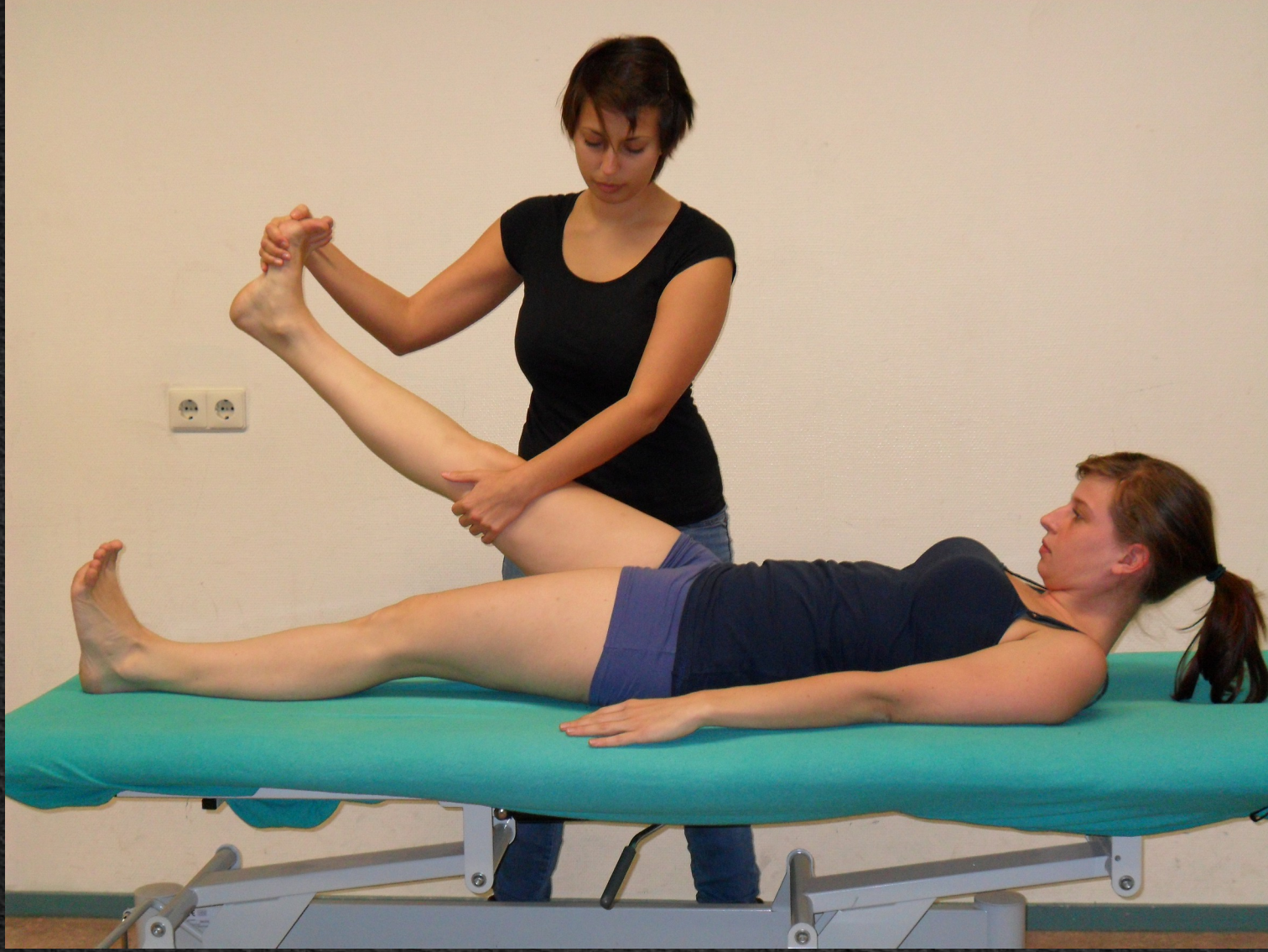Πρόπτωση μεσοσπονδυλίου δίσκου

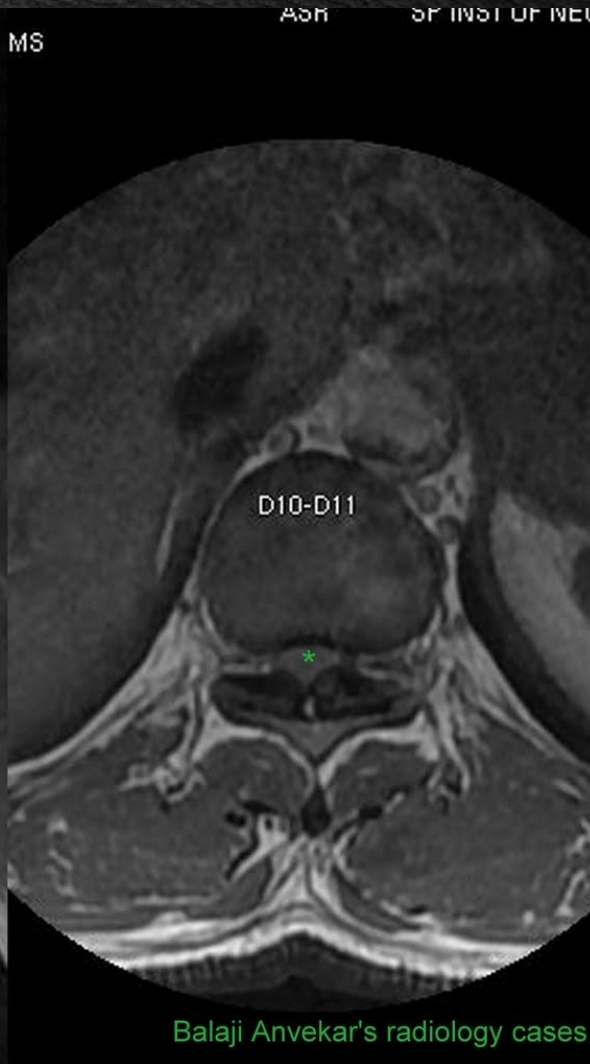
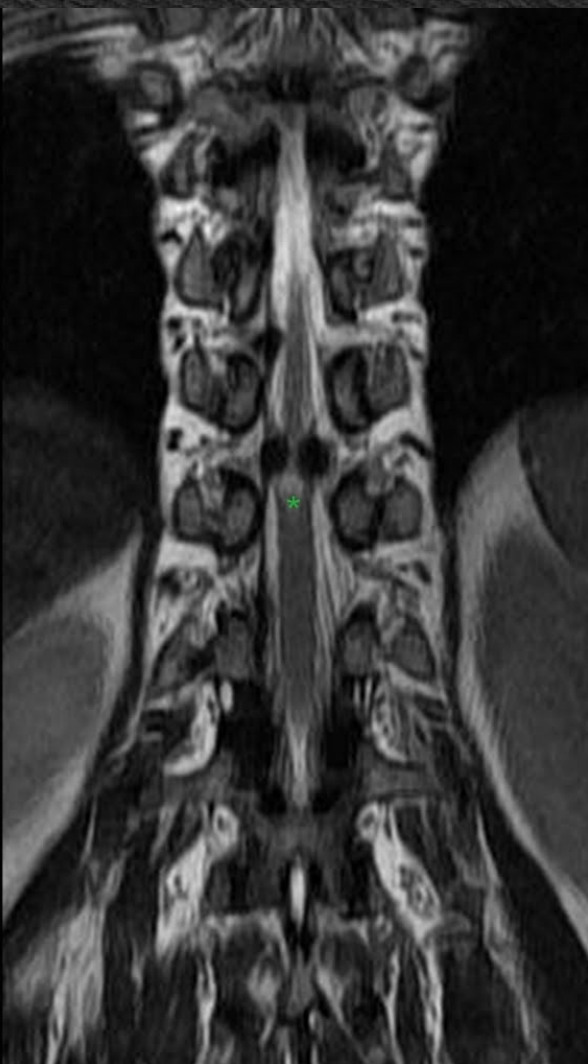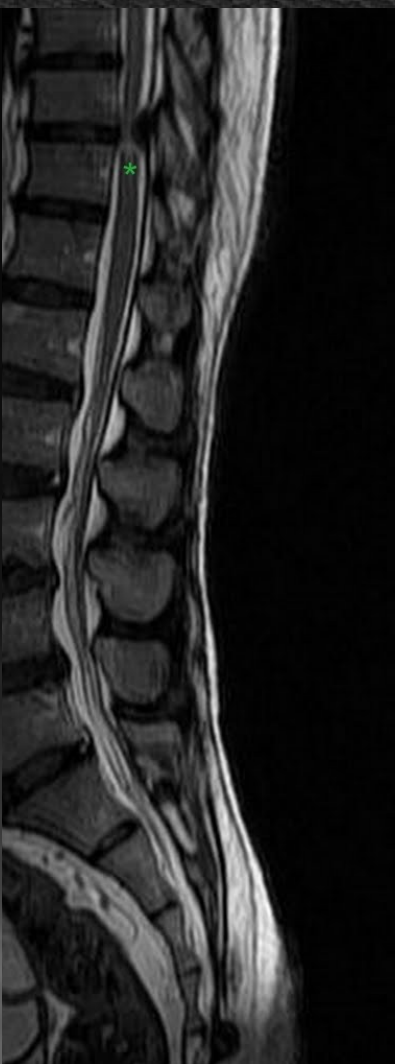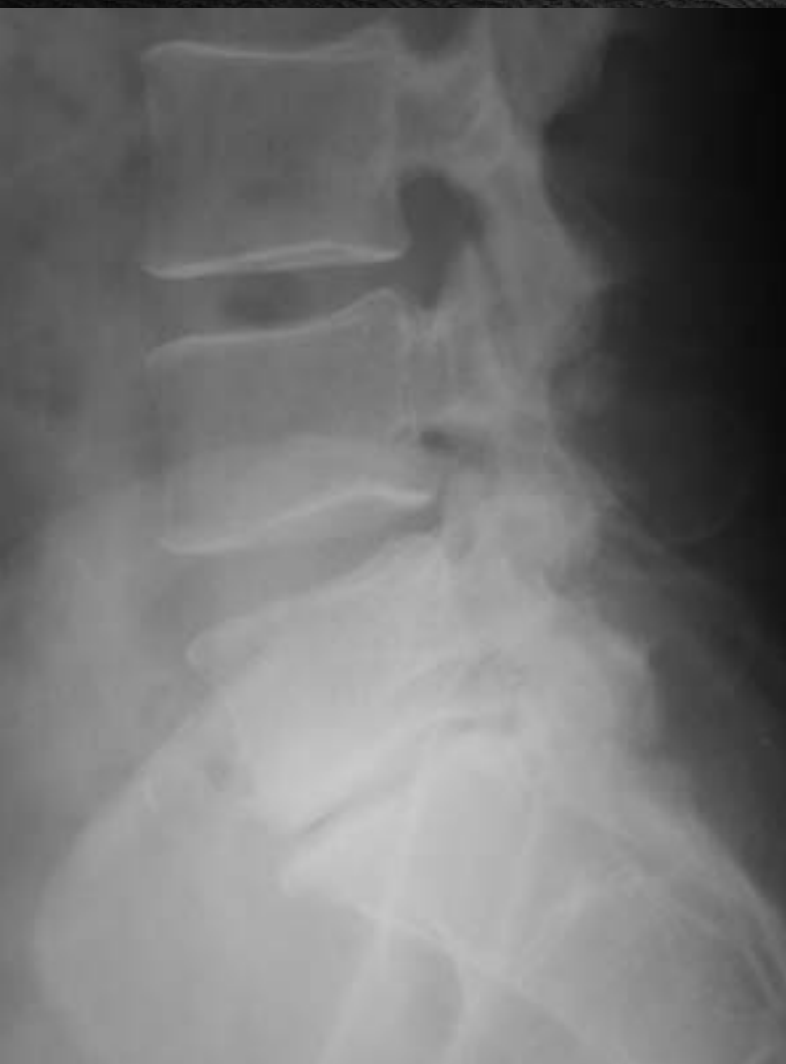- ◆ Η κήλη του μεσοσπονδυλίου δίσκου είναι μια νόσος των νέων & μέσης ηλικίας ασθενών & έχει τεράστιο αντίκτυπο στα παραγωγικά στρώματα της κοινωνίας.
- ◆ Η δισκοκήλη αφορά συνήθως στο Ο4-Ο5 διάστημα, ακολουθούμενο από το Ο5-Ι1.
- ◆ Η κήλη είναι συνήθως οπισθοπλάγια, γιατί το σημείο αυτό είναι περισσότερο ευένδοτο, λόγω της αδυναμίας του οπίσθιου επιμήκους συνδέσμου.
- ◆ Η κήλη συνοδεύεται από οσφυοϊσχιαλγία.
- ◆ Κεντρική πρόπτωση μπορεί να προκαλεί μόνο οσφυαλγία.

- ◆ Σπάνια όταν η κήλη είναι ευμεγέθης, υπάρχει κίνδυνος ιππουριδικής συνδρομής.
- ◆ Αυτή χαρακτηρίζεται από επίσχεση ούρων, πόνο των κάτω άκρων, υπερευαισθησία στο περίνεο & μυϊκή αδυναμία των κάτω άκρων.
- ◆ Απαιτείται άμεση χειρουργική αντιμετώπιση, διότι η καθυστέρηση μπορεί να οδηγήσει σε μη αναστρέψιμες βλάβες.
- ◆ Ο ασθενής συνήθως παραπονείται για έντονο αιφνίδιο πόνο, με ριζιτική κατανομή. Τα συμπτώματα χειροτερεύουν με αύξηση της νωτιαίας πίεσης (φτάρνισμα), ή αύξηση της πίεσης του δίσκου (καθιστή θέση).
- ◆ Ο ασθενής λαμβάνει αντιαλγική στάση σε μία προσπάθεια να αποσυμπιέσει τήν πιεζόμενη νευρική ρίζα.

- ◆ Η κλινική εξέταση περιλαμβάνει επισκόπηση, μέτρηση του εύρους κίνησης της σπονδυλικής στήλης & ψηλάφηση των παρασπονδυλικών μυών (σπασμός).
- ◆ Η εξέταση του σημείου Laseque καθώς & τού ανάστροφου σημείου Laseque δίνει σημαντικές πληροφορίες για το επίπεδο της βλάβης.
- ◆ Τέλος, η εκτίμηση του ασθενή απαιτεί μια εμπειριστατωμένη νευρολογική εξέταση των κάτω άκρων.
- ◆ Η διάγνωση γίνεται με την κλινική εξέταση σε συνδυασμό με απεικονιστικές μεθόδους.
- ◆ Από αυτές πρωτεύοντα ρόλο διαδραματίζει η μαγνητική τομογραφία (MRI), προσφέροντας πληροφορίες τόσο για την πρόπτωση του δίσκου όσο και για την ποιότητά του.

Επίπεδο	Ρίζα	Μυϊκή Αδυναμία	Αντανακλαστικό	Απώλεια Αισθητικότητας
03-04	04	Τετρακέφαλος Πρόσθιος Κνημιαίος	Τετρακέφαλου	Εσωτερική επιφάνεια κνήμης
04-05	05	Μακρός εκτείνων το μ. δάκτυλο		Ραχιαία επιφάνεια ποδός
05-11	11	Γαστροκνήμιος	Αχίλλειου	Πελματιαία επιφάνεια ποδός





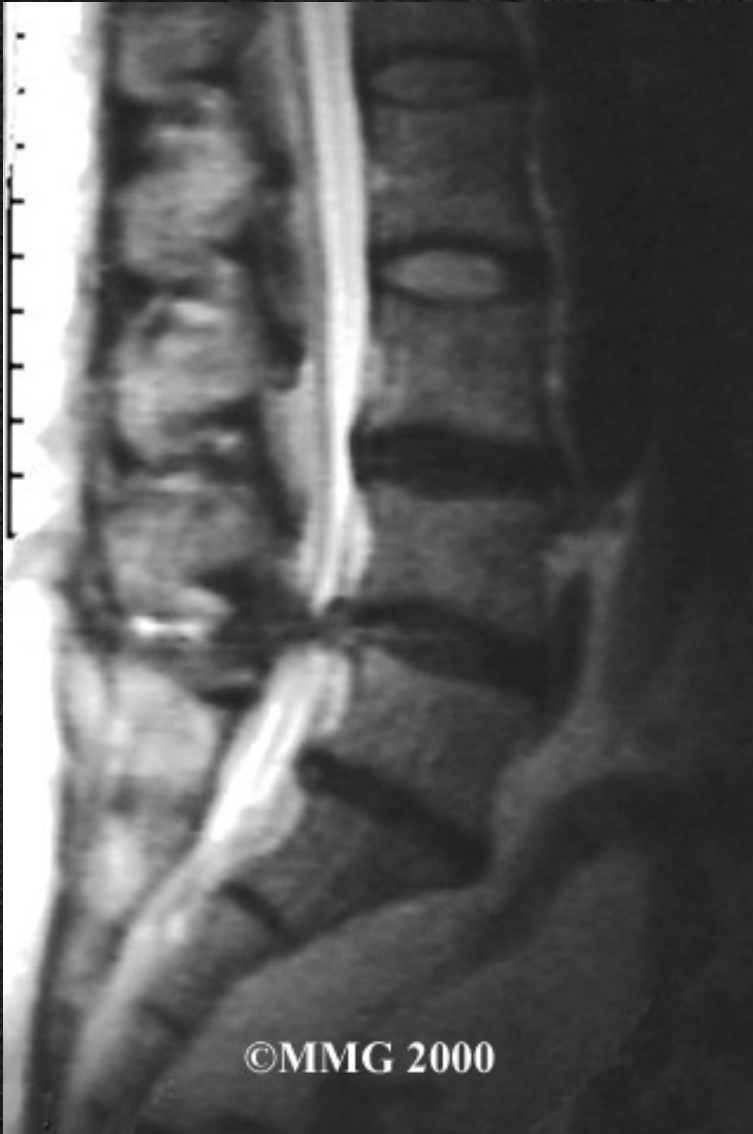Balaji Anvekar's radiology cases

- ◆ Η θεραπεία περιλαμβάνει κλινοστατισμό για δύο ημέρες σε συνδυασμό με μη στεροειδή αντιφλεγμονώδη, προοδευτική κινητοποίηση & ασκήσεις ενδυνάμωσης κοιλιακών-ραχιαίων μυών.
- ◆ Το μεγαλύτερο ποσοστό των ασθενών ανταποκρίνεται θετικά στη συντηρητική αγωγή, με ύφεση των συμπτωμάτων μετά από 4 έως 6 εβδομάδες.
- ◆ Αδυναμία ανταπόκρισης σε συντηρητικά θεραπευτικά σχήματα αποτελεί ένδειξη χειρουργικής αντιμετώπισης.
- ◆ Η χειρουργική τεχνική αφορά στην αφαίρεση του δίσκου μετά από περιορισμένη πεταλεκτομή με άριστα αποτελέσματα.

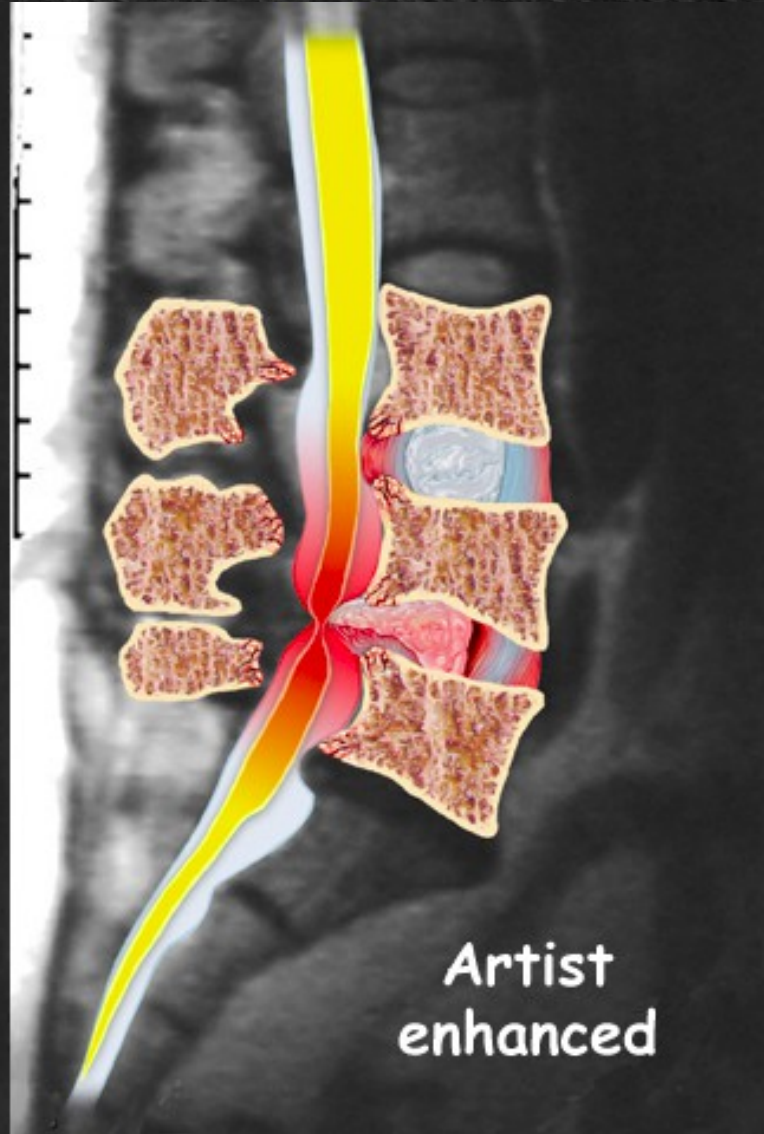
Σπονδυλική Στένωση

- ♦ Είναι η ελάττωση του εύρους του νευρικού σωλήνα ή των νευρικών τμημάτων, που προκαλεί συμπίεση ή ισχαιμία των νευρικών ριζών.
- ♦ Χαρακτηρίζεται από οσφυοϊσχιαλγία, αιμωδίες & διαλείπουσα χωλότητα νευρογενούς αιτιολογίας.
- ♦ Πρέπει να γίνεται διαφορική διάγνωση από τη διαλείπουσα χωλότητα αγγειακού τύπου.
- ♦ Η σπονδυλική στένωση είναι συγγενής ή επίκτητη.
 - ♦ Η συγγενής είναι ιδιοπαθής ή αναπτυξιακή (αχονδροπλασία).
 - ♦ Η επίκτητη συνήθως οφείλεται σε σπονδυλοαρθροπάθεια, εκφυλιστική σπονδυλολίσθηση & εκφυλιστική σκολίωση.
- ♦ Μπορεί να είναι αποτέλεσμα διαφόρων παθήσεων των οστών, όπως ακρομεγαλία & νόσος Paget.

- ◆ Στένωση του σπονδυλικού σωλήνα αν η προσθιοπισθία διάμετρος του σκληραίου σάκου είναι < 10 mm.
- ◆ Τα συμπτώματα είναι πόνος & αιμωδίες που επιδεινώνονται κατά τη βάρδιση.
- ◆ Επιδεινώνονται με έκταση του κορμού & ανακουφίζονται με κάμψη του σώματος.
- ◆ Η φυσική εξέταση δεν παρουσιάζει ιδιαίτερα ευρήματα, σε $< 50\%$ των ασθενών παρατηρείται νευρολογική συμμετοχή.
- ◆ Η διάγνωση βασίζεται κυρίως στο ιστορικό σε συνδυασμό με τις απεικονιστικές εξετάσεις.
- ◆ Σημαντική βοήθεια προσφέρουν η απλή ακτινογραφία, η αξονική τομογραφία & η μαγνητική τομογραφία.



©MMG 2000



Artist
enhanced

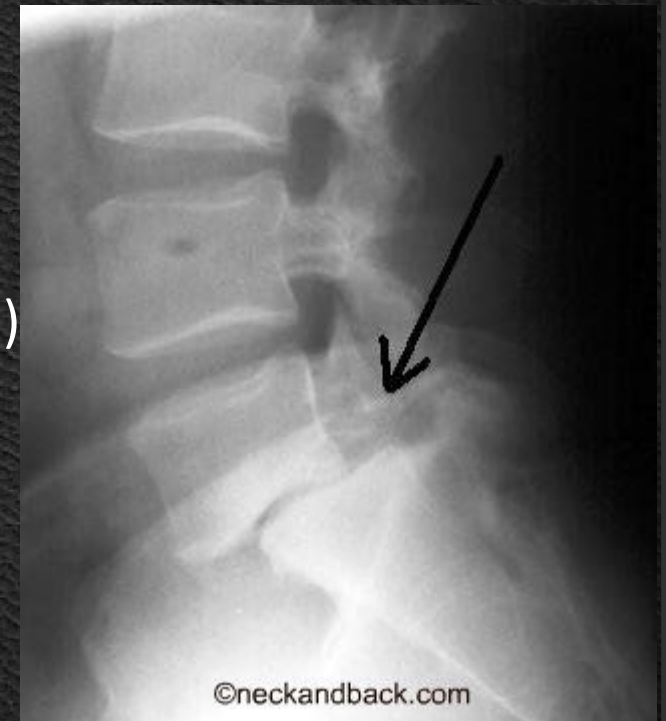- ◆ Η θεραπεία είναι αρχικά συντηρητική με ανάπαυση, φυσικοθεραπεία & φαρμακευτική αγωγή (μη στεροειδή αντιφλεγμονώδη).
- ◆ Στόχος είναι η ταχεία αποκατάσταση των ασθενών και η επανένταξη στις καθημερινές λειτουργίες.
- ◆ Όταν τα συμπτώματα επιμένουν, τότε η θεραπεία προσανατολίζεται σε πιο επεμβατικές μεθόδους, όπως οι επισκληρίδιες εγχύσεις ή οι εκλεκτικές περινευρικές εγχύσεις.
- ◆ Συνήθως αυτές οι μέθοδοι έχουν ευεργετικά αποτελέσματα για τους ασθενείς που, ανάλογα με την περίπτωση, μπορεί να απαιτείται μακρόχρονο διάστημα για την αποθεραπεία.

- ◆ Χειρουργική αντιμετώπιση έχει ένδειξη σε ασθενείς, που παραμένουν συμπτωματικοί παρά τη θεραπευτική αγωγή.
- ◆ Αποσυμπίεση του νευρικού σωλήνα & τών περιεχομένων του με ευρεία πεταλεκτομή.
- ◆ Σε περιπτώσεις που συνυπάρχει αστάθεια της σπονδυλικής στήλης, υπάρχει ένδειξη σπονδυλοδεσίας σε συνδυασμό με την πεταλεκτομή.

Σπονδυλολίσθηση

- ◆ Είναι η πρόσθια ολίσθηση ενός σπονδύλου σε σχέση με τον επόμενο.
- ◆ Διακρίνεται σε έξι τύπους ανάλογα με την αιτιολογία της:
 - ◆ Συγγενής
 - ◆ Ισθμική
 - ◆ Εκφυλιστική
 - ◆ Τραυματική
 - ◆ Παθολογική
 - ◆ Μετεγχειρητική
- ◆ Συχνότερη είναι η ισθμική σπονδυλολίσθηση, για την οποία ευθύνεται ένα έλλειμμα στον ισθμό του σπονδύλου (σπονδυλόλυση), που μπορεί να οδηγήσει σε ολίσθηση.

- ◆ Η συμπτωματολογία μπορεί να εμφανιστεί σε οποιαδήποτε ηλικία.
- ◆ Η ισθμική σπονδυλολίσθηση είναι πιο συχνή στα αγόρια & αφορά κυρίως στο επίπεδο O5-I1.
- ◆ Ανάλογα με το ποσοστό ολίσθησης του σπονδύλου σε σχέση με τον επόμενο η σπονδυλολίσθηση διακρίνεται σε πέντε βαθμούς:
 - ◆ Πρώτου βαθμού μέχρι 25%
 - ◆ Δεύτερου βαθμού μέχρι 50%
 - ◆ Τρίτου βαθμού μέχρι 75%
 - ◆ Τετάρτου βαθμού μέχρι 100%
 - ◆ Πέμπτου βαθμού μεγαλύτερο από 100% (σπονδυλόπτωση)



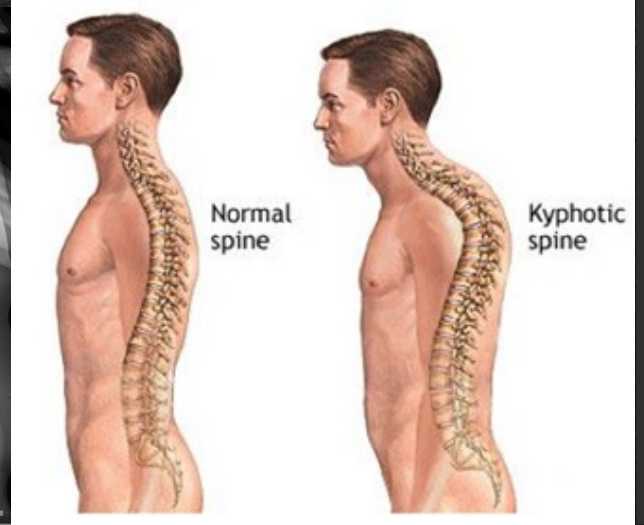
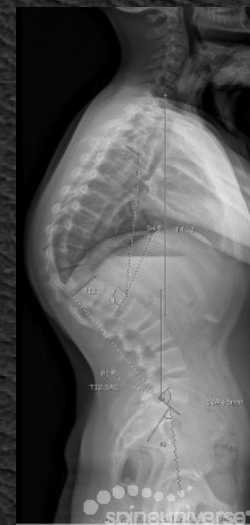- ♦ Γενικά, σε σπονδυλολίση 1^{ου} & 2^{ου} βαθμού, υπάρχει μικρή πιθανότητα επιδείνωσης, σε αντίθεση με αυτήν μεγαλύτερου βαθμού.
- ♦ Οι ασθενείς παραπονούνται για πόνο στη μέση & δυσκαμψία στους οπίσθιους μηριαίους μυς.
- ♦ Στη διάγνωση, εκτός από το ιστορικό & την κλινική εξέταση, σημαντικό ρόλο διαδραματίζουν οι απεικονιστικές εξετάσεις & ειδικά λοξές ακτινογραφίες, αξονική τομογραφία & σπινθηρογράφημα οστών.

- ◆ Η θεραπεία εξαρτάται κυρίως από το βαθμό ολίσθησης & από τα συμπτώματα του ασθενή.
- ◆ Σε μικρούς βαθμούς ολίσθησης, συνδυασμός φαρμακευτικής αγωγής με ασκήσεις ενδυνάμωσης κοιλιακών-ραχιαίων επαρκεί για καλά αποτελέσματα.
- ◆ Σε πιο προχωρημένες περιπτώσεις η συντηρητική αγωγή δεν αρκεί & συχνά οι ασθενείς αυτοί υποβάλλονται σε αρθρόδεση, προκειμένου να αντιμετωπισθούν τα συμπτώματα.

Κύφωση

- ♦ Αφορά κυρίως στη θωρακική μοίρα της ΣΣ & ορίζεται ως κύρτωση, που υπερβαίνει τις 40ο-45ο, όταν μετράται σε πλάγια ακτινογραφία σε όρθια θέση.
- ♦ Η κύφωση μπορεί να είναι συγγενής, νεανική ή επίκτητη.
- ♦ Η νεανική κύφωση, (Scheuermann's disease), χαρακτηρίζεται από πρόσθια γωνίωση >55ο σε τρεις συνεχόμενους σπονδύλους.
- ♦ Αυτή είναι συχνότερη στα αγόρια.
- ♦ Η φυσική εξέταση χαρακτηρίζεται από υπερκύφωση, που δεν διορθώνεται με υπερέκταση, & δυσκαμψία των οπισθίων μηριαίων μυών.

- ♦ Η θεραπεία βασίζεται στη χρήση κηδεμόνα, προκειμένου να περιοριστεί η ανάπτυξη της καμπύλης. Η εφαρμογή του δεν φαίνεται να έχει αποτελέσματα, όταν η καμπύλη υπερβαίνει τις 75ο.
- ♦ Στις περιπτώσεις αυτές η χειρουργική διόρθωση της καμπύλης έχει τα καλλίτερα αποτελέσματα.
- ♦ Η αποκατάσταση γίνεται με οπίσθια σπονδυλοδεσία ή με συνδυασμό πρόσθιας & οπίσθιας σπονδυλοδεσίας.
- ♦ Η επίκτητη κύφωση προκαλείται από διάφορα αίτια, όπως τραύμα, φλεγμονές, βλεννοπολυσακχαριδώσεις, νεοπλασίες, πεταλεκτομές, οστεοπόρωση.

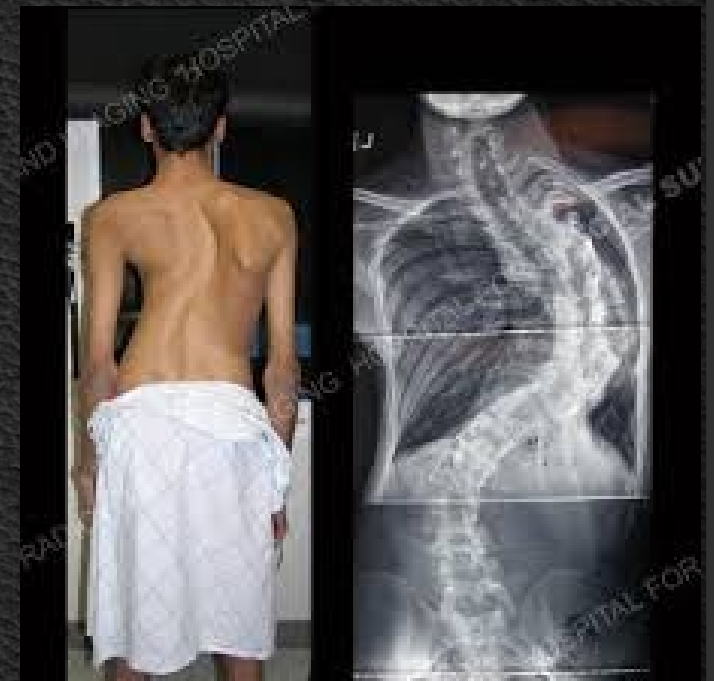

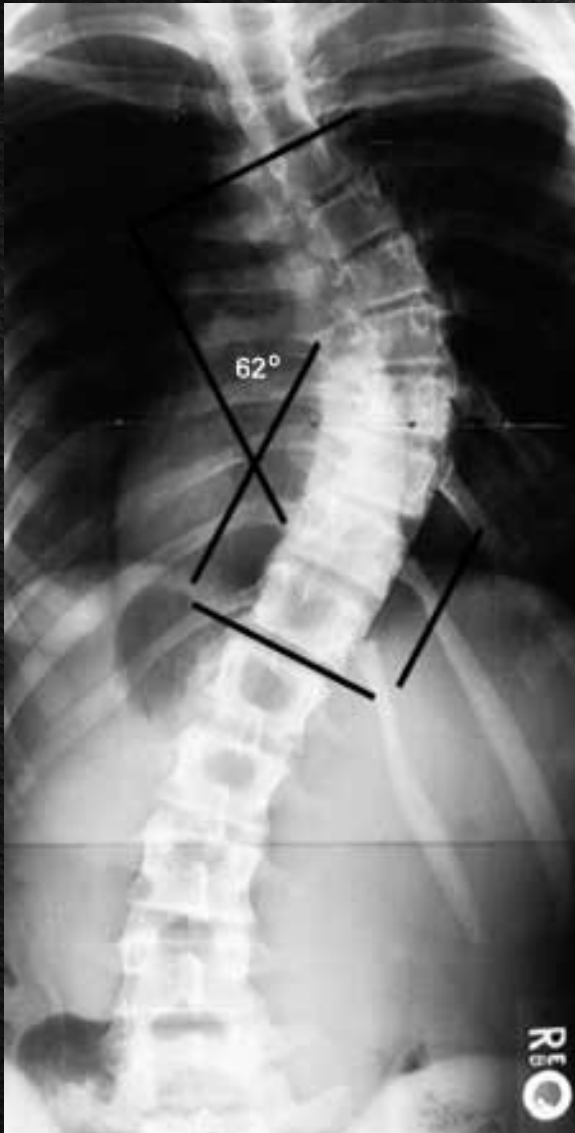Σκολίωση

- ♦ Χαρακτηρίζεται από γωνίωση της σπονδυλικής στήλης στο μετωπιαίο επίπεδο σε συνδυασμό με στροφή.
- ♦ Η σκολίωση διακρίνεται σε:
 - ♦ Συγγενής
 - ♦ Ιδιοπαθής
 - ♦ Νευρομυϊκή
 - ♦ Από άλλα αίτια (σύνδρομο Marfan, νευροϊνωμάτωση)
- ♦ Η συχνότερη είναι η ιδιοπαθής (85%). Διακρίνεται σε τρεις τύπους:
 - ♦ Βρεφική (2 μηνών-3 ετών)
 - ♦ Παιδική (3-10 ετών)
 - ♦ Εφηβική (>10 ετών)

- ◆ Η ιδιοπαθής εφηβική μορφή είναι η συχνότερη από αυτές.
- ◆ Δεν έχει εντοπιστεί αιτιολογικός παράγων
- ◆ Υπάρχει γενετική προδιάθεση.
- ◆ Είναι συχνότερη στα κορίτσια.
- ◆ Η διάγνωση γίνεται συνήθως μετά από τυχαίο έλεγχο στο σχολείο, οπότε διαπιστώνεται μια ελαφρά παραμόρφωση.
- ◆ Η παραμόρφωση περιγράφεται ως δεξιά ή αριστερή, ανάλογα με την κατεύθυνση που λαμβάνει το κυρτό τμήμα τής καμπύλης.
- ◆ Σε γενικές γραμμές, αριστερές θωρακικές καμπύλες είναι σπάνιες στην εφηβική ηλικία & για το λόγο αυτόν συνιστάται περαιτέρω διερεύνηση με MRI, για να αποκλεισθεί βλάβη τού νωτιαίου μυελού.

- ◆ Η εκτίμηση του ασθενή γίνεται με ακτινογραφίες της σπονδυλικής στήλης σε όρθια θέση
- ◆ Σε αυτές μετράται η γωνία της καμπύλης με τη μέθοδο Cobb.
- ◆ Παράγοντες, που επιδρούν στην εξέλιξη τής καμπύλης είναι:
 - ◆ Μέγεθος της καμπύλης
 - ◆ Φύλο του ασθενή
 - ◆ Ηλικία εμφάνισης τής καμπύλης
 - ◆ Είδος της καμπύλης
 - ◆ Σκελετική ωριμότητα κατά την εμφάνιση της καμπύλης

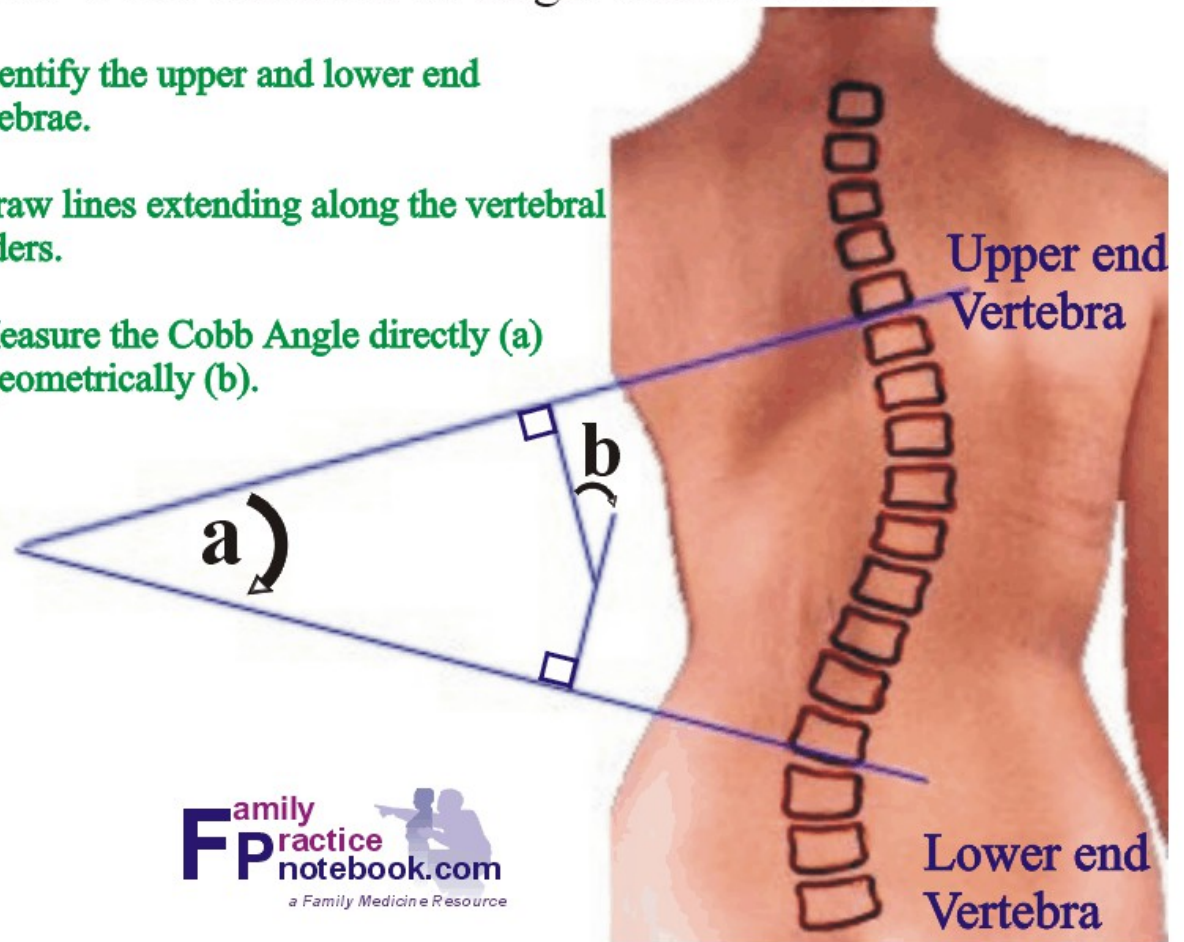




Scoliosis Radiographs


The Cobb Method of angle measurement

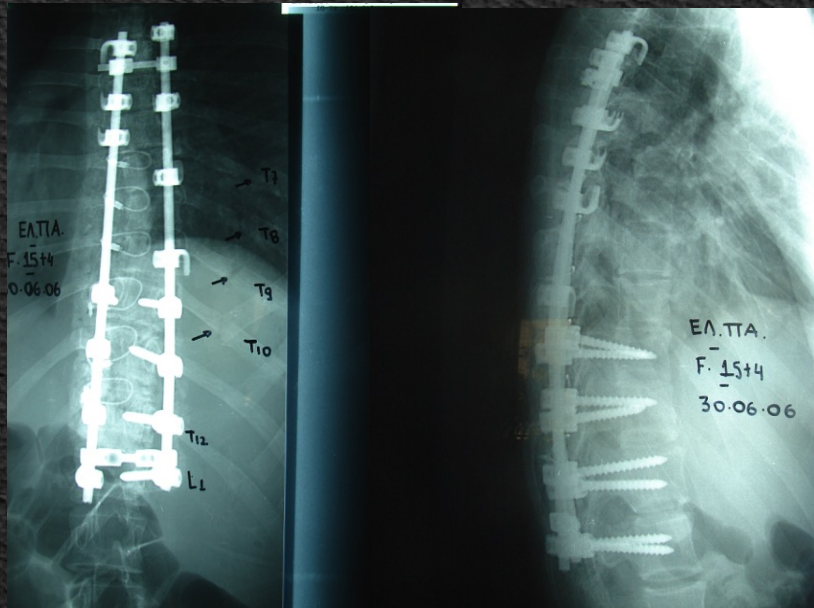
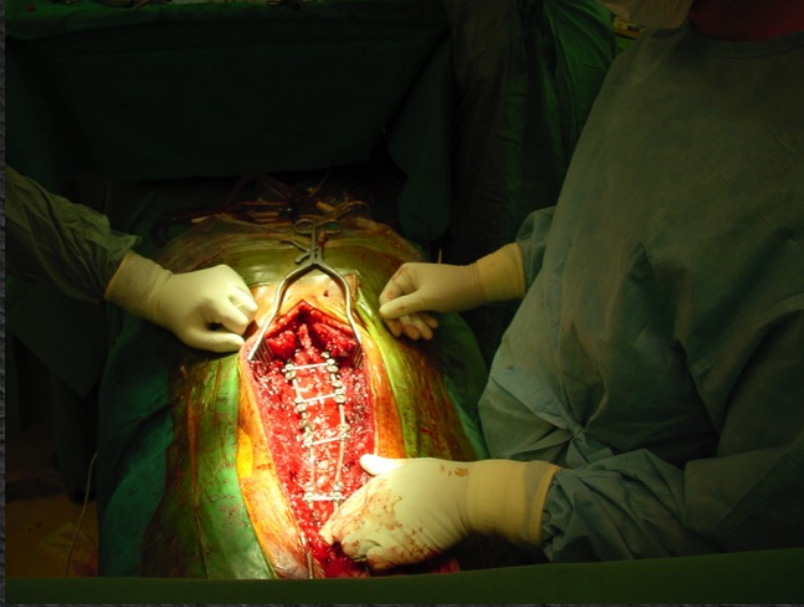
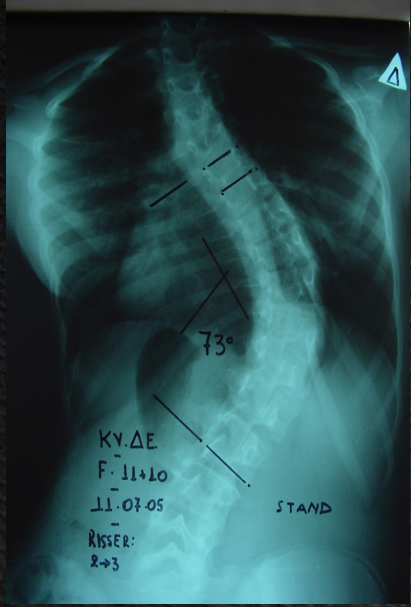
1. Identify the upper and lower end vertebrae.
2. Draw lines extending along the vertebral borders.
3. Measure the Cobb Angle directly (a) or geometrically (b).



- ◆ Η θεραπεία της σκολίωσης είναι πολυπαραγοντική.
- ◆ Σημαντικό ρόλο διαδραματίζει η σκελετική ωριμότητα του ασθενή κατά την αρχική εκτίμηση (στάδιο Risser & εμμηναρχή).
- ◆ Οι θεραπευτικές επιλογές περιλαμβάνουν:
 - ◆ Παρακολούθηση
 - ◆ Εφαρμογή νάρθηκα
 - ◆ Χειρουργική αποκατάσταση
- ◆ Η σκολίωση είναι κυρίως πρόβλημα αισθητικής, διότι οι περισσότεροι ασθενείς παραπονούνται για την παραμόρφωση του σώματός τους & πολύ λιγότερο λειτουργικό.
- ◆ Καρδιοαναπνευστικά προβλήματα παρατηρούνται σε ακραίες καμπύλες ($> 90^\circ$).

- ◆ Στόχος της θεραπείας είναι η βελτίωση της αυτοεκτίμησης του ασθενή.
- ◆ Η προτεινόμενη θεραπεία πρέπει να λαμβάνει υπ' όψιν την ψυχολογία τού ασθενούς, ώστε να είναι εφαρμόσιμη.
- ◆ Η χρήση κηδεμόνα γίνεται κυρίως για διακοπή της εξέλιξης της καμπύλης & όχι για τη διόρθωσή της. Τον κηδεμόνα πρέπει να τον φοράει ο ασθενής επί 16 ώρες/24ωρο μέχρι τη σκελετική ωρίμανση.
- ◆ Η χειρουργική θεραπεία ενδείκνυται για καμπύλες $> 40^{\circ}$ - 50°





Βιβλιογραφία

1. Apley Graham "Apley's System of Orthopaedics and Fractures". 7th Edition Butterworth-Heinemann Ltd. 1993.
2. Campbell's. "Operative Orthopaedics". 8th Ed. Oxford, Butterworth-Heinemann Ltd. 1993.
3. Muller M., et all.: **Manual of internal fixation**. 3rd Edition 1994.
4. Rockwood and Green's. «Fractures in Adults». 4th Edition. Lippincott - Raven Publishers, 1996.
5. Skinner H.B. "Current diagnosis and treatment in orthopaedics". Lange Medical Book 2000.
6. ΔΕΠ Α' Ορθοπαιδικής Κλινικής Πανεπιστημίου Αθηνών. "Ορθοπαιδική & Τραυματολογία". Ιατρικές Εκδ. Κωνσταντάρας. Αθήνα 2001.
7. Ευσταθόπουλος Ν. «Αρθρίτιδες Διάγνωση & Θεραπεία». Ιατρικές Εκδόσεις Κωνσταντάρα, Αθήνα 2009.
8. Καμμάς & συνεργάτες. "Εισαγωγή στην Ορθοπαιδική". Αθήνα 1999.
9. Κορρές Δ. Λυρίτης Γ. Σουκάκος Π. «Ορθοπαιδική & Τραυματολογία του Μυοσκελετικού Συστήματος». Ιατρικές Εκδόσεις Κωνσταντάρα 2010.
10. Λαμπίρης Η.Ε. "Ορθοπαιδική & Τραυματολογία". Εκδ. Π.Χ. Πασχαλίδης, 2003, Αθήνα.
11. Παπαχρήστου Γ. "Εισαγωγή στην Ορθοπαιδική & Τραυματολογία". Ιατρικές Εκδόσεις Πασχαλίδης. Αθήνα 2006.
12. Σάπκας Γ. «Εμβιομηχανική-Παθοφυσιολογία & Αντιμετώπιση Παθολογικών καταστάσεων στη Σπονδυλική Στήλη». Ιατρικές Εκδόσεις Καυκάς. Αθήνα 2006
13. Συμεωνίδης Παναγιώτης: "Ορθοπαιδική" 2η Εκδοση. University Studio Press, Θεσσαλονίκη, 1996.
14. Χαρτοφυλακίδης - Γαροφαλλίδης. «Θέματα Ορθοπαιδικής & Τραυματολογίας». Επιστημονικές Εκδόσεις Γρ. Παρισιάνος, Αθήνα 1981.
15. Χατζηπαύλου Α.: "Κακώσεις οστών και αρθρώσεων". Εκδόσεις Π.Χ. Πασχαλίδης, Αθήνα, 2003

