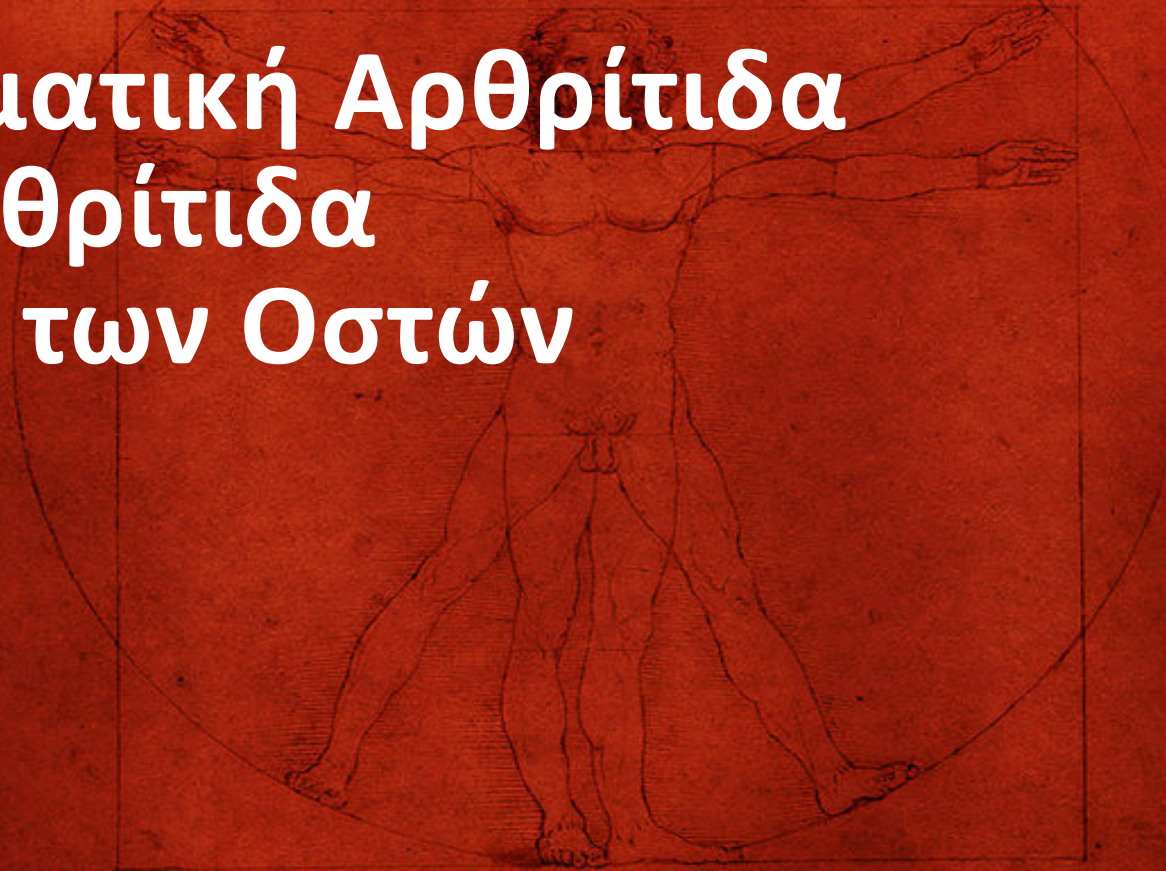

Μετατραυματική Αρθρίτιδα Σηπτική Αρθρίτιδα Φλεγμονές των Οστών



Ioannis Th. Lazarettos MD, PhD
Orthopaedic Surgeon

Μετατραυματική Αρθρίτιδα

Μετατραυματική Αρθρίτιδα

- ◆ Η μετατραυματική αρθρίτιδα αναπτύσσεται μετά από τραυματισμό διαφόρων στοιχείων της άρθρωσης.
- ◆ Οι συχνότερα τραυματιζόμενες αρθρώσεις είναι: ισχίο, γόνατο, ποδοκνημική & υπαστραγαλική
- ◆ Σπανιότερα, η μετατραυματική αρθρίτιδα παρατηρείται στον αγκώνα, καρπό, ώμο, αυχενική & οσφυϊκή μοίρα σπονδυλική στήλης.

Κλινική εικόνα

- ◆ Η εγκατάσταση της μετατραυματικής αρθρίτιδος είναι προοδευτική ή ταχεία, ανάλογα με την βλάβη.
- ◆ Η κλινική σημειολογία της αρχικής βλάβης κυριαρχεί.
- ◆ Όταν η μετατραυματική αρθρίτις εγκατασταθεί, παρατηρείται πόνος, δυσκαμψία, παραμόρφωση, οίδημα, διόγκωση & αστάθεια της αρθρώσεως.
- ◆ Σε περισσότερο προχωρημένο στάδιο εμφανίζεται πόνος ηρεμίας & δύσκολα ελέγχεται με τη χορήγηση αντιφλεγμονωδών ή αναλγητικών φαρμάκων.

Ακτινολογική εικόνα

- ♦ Η ακτινολογική εικόνα της μετατραυματικής αρθρίτιδας είναι παρόμοια με αυτήν της εκφυλιστικής αρθρίτιδας

Θεραπεία

- ◆ Η θεραπεία της μετατραυματικής αρθρίτιδας είναι δύσκολη & επιβαρύνεται με επιπλοκές από τη στιγμή της εγκαταστάσής της.
- ◆ Η θεραπεία είναι πάντοτε χειρουργική & επιλέγεται μία από τις ακόλουθες μεθόδους:
 - ◆ Οστεοτομία,
 - ◆ Ολική αθροπλαστική
 - ◆ Αρθρόδεση

Σηπτική Αρθρίτιδα

Σηπτική Αρθρίτιδα

- ◆ Εγκατάσταση παθογόνων μικροοργανισμών στην αρθρική κοιλότητα & η ανάπτυξη μικροβιακής φλεγμονής με παραγωγή & ενδοαρθρική συλλογή πύου.
- ◆ Διακρίνεται σε πρωτογενή & δευτερογενή
- ◆ Πρωτογενής χαρακτηρίζεται εκείνη που προκαλείται με απ' ευθείας είσοδο του μικροοργανισμού στην αρθρική κοιλότητα
- ◆ Δευτερογενής χαρακτηρίζεται εκείνη στην οποία η πύλη εισόδου του μικροβίου βρίσκεται μακριά από την άρθρωση που έχει προσβληθεί
- ◆ Αν δεν αντιμετωπισθεί έγκαιρα, έχει ως τελικό αποτέλεσμα την καταστροφή του αρθρικού χόνδρου, τη ρίκνωση του αρθρικού υμένα & την αγκύλωση της άρθρωσης.

Κλινική εικόνα

- ◆ Η κλινική εικόνα εξαρτάται από την ηλικία του ασθενή καθώς & από την εντόπιση & το στάδιο εξέλιξης της αρθρικής μόλυνσης & περιλαμβάνει γενικά & τοπικά συμπτώματα.
- ◆ Ο ασθενής παρουσιάζει κακουχία, ρίγος & πυρετό, ενώ τοπικά εμφανίζει πόνο, διόγκωση της άρθρωσης & επώδυνο περιορισμό της κινητικότητας, που συνοδεύεται από μυϊκό σπασμό & αχρησία του μέλους.

- ♦ Εργαστηριακά, υπάρχει μεγάλη αύξηση της ΤΚΕ & του αριθμού των λευκών αιμοσφαιρίων με πολυμορφοπυρηνικό τύπο.
- ♦ Η διάγνωση στηρίζεται στην εξέταση του αρθρικού υγρού, το οποίο μακροσκοπικά είναι θολό, παχύρρευστο, οροπυώδες ή πυοαιματηρό.
- ♦ Η μικροσκοπική & βιοχημική εξέταση δεικνύουν αύξηση των κυττάρων πολυμορφοπυρηνικού τύπου, μείωση του σακχάρου & αύξηση LDH & CRP, ενώ η καλλιέργεια αναδεικνύει συνήθως τον υπεύθυνο για τη φλεγμονή μικροβιακό παράγοντα.

Θεραπεία

- ◆ Η θεραπευτική αρχή στηρίζεται στη λειτουργική αποκατάσταση της άρθρωσης.

Η τακτική της σύγχρονης αντιμετώπισης της πυώδους αρθρίτιδας περιλαμβάνει τους εξής χρόνους:

- ◆ Διαγνωστική παρακέντηση της άρθρωσης
- ◆ Μικροσκοπικός, βιοχημικός & μικροβιολογικός έλεγχος του αρθρικού υγρού
- ◆ Αρθροτομή - παροχέτευση

- ◆ Η αντιβίωση αρχίζει αμέσως μετά τη διαγνωστική παρακέντηση & συνεχίζεται για 4-5 ημέρες μετά την επέμβαση.
- ◆ Συνήθως, χορηγούνται αντιβιοτικά ευρέως φάσματος, που καλύπτουν τον κατ' εκτίμηση πιθανότερο μικροβιακό παράγοντα.
- ◆ Η αντιβίωση τροποποιείται, ανάλογα με το αποτέλεσμα της καλλιέργειας & το αντιβιογράμμα.
- ◆ Προϋπόθεση για την επιτυχή αντιμετώπιση της φλεγμονής, χωρίς απώλεια της λειτουργικότητας της άρθρωσης, είναι η ταχύτερη έναρξη αντιβίωσης & η άμεση χειρουργική παροχέτευση του πυάρθρου.

Φλεγμονές των Οστών

Φλεγμονές των Οστών

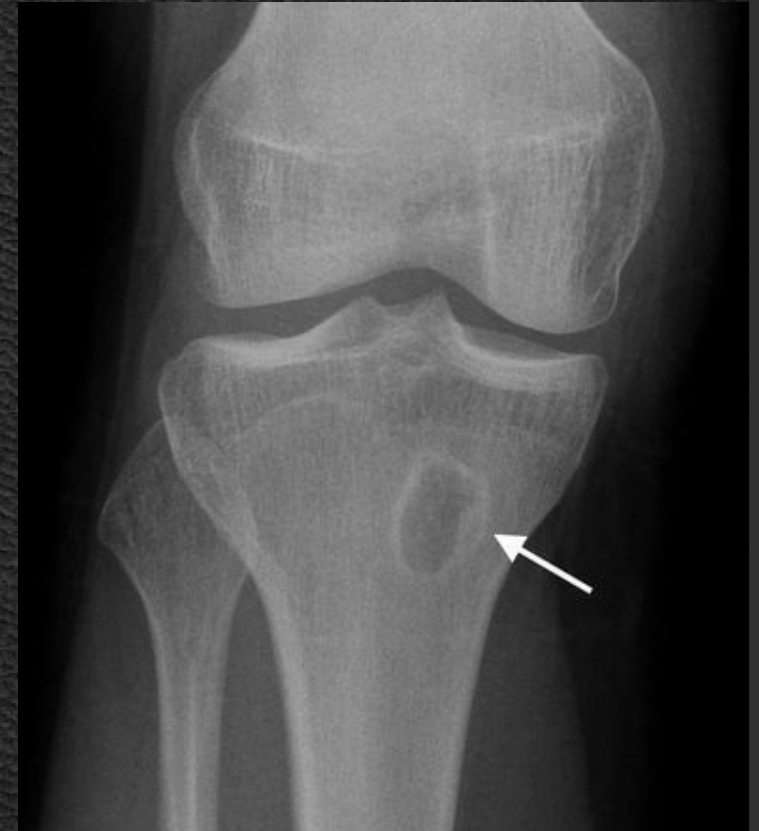- ◆ Οστεομυελίτιδα "**οστούν**"+"**μυελός**" είναι η οποιασδήποτε αιτιολογίας φλεγμονή του οστού (Χαρτοφυλακίδης 1981).
- ◆ Η νόσος είναι δυνατόν να παραμείνει εντοπισμένη ή να εξαπλωθεί διά μέσου του οστού & να προσβάλει μυελό, φλοιό, περίοστεο καθώς & τα περιβάλλοντα το οστούν μαλακά μόρια.
- ◆ Πριν από την ανακάλυψη των αντιβιοτικών οι λοιμώξεις των οστών & των μαλακών μορίων αποτελούσαν καταστάσεις απειλητικές για τη ζωή
- ◆ Σήμερα, η εγκατεστημένη οστική λοίμωξη εξακολουθεί να αποτελεί ένα δυσεπίλυτο ιατρικό πρόβλημα, με ελάχιστο ποσοστό θνησιμότητας, αλλά προσδίδει στον ασθενή μία παρατεταμένη νοσηρότητα & μερικές φορές ισόβια αναπηρία.

- ◆ Η νόσος είναι ως επί το πλείστον βακτηριακής αιτιολογίας, σπάνια δε οφείλεται σε μύκητες ή ιούς.
- ◆ Το πιο συχνό παθογόνο αίτιο είναι ο *Staphylococcus aureus*.

- ◆ Οι διάφορες ταξινομήσεις της οστεομυελίτιδας έχουν βασιστεί:
- ◆ Στη διάρκεια των συμπτωμάτων
 - ◆ Οξεία
 - ◆ Υποξεία
 - ◆ Χρόνια
- ◆ Στο μηχανισμό της φλεγμονής
 - ◆ Εξωγενής
 - ◆ Αιματογενής
- ◆ Στον τύπο τού ξενιστή που προκαλεί τη φλεγμονή
 - ◆ Πυογόνος
 - ◆ Μη πυογόνος
 - ◆ Κοκκιωματώδης

- ♦ Η αιματογενής οστεομυελίτιδα διαπιστώνεται κυρίως στην παιδική ηλικία, με κύρια εντόπιση στα μακρά οστά (μετάφυση) & στους ενήλικες >50 στους οποίους συχνότερα προσβάλλονται τα σώματα των σπονδύλων.
- ♦ Όταν οφείλεται στο χρυσίζοντα σταφυλόκοκκο, αρχίζει ως οξύ εμπύρετο επεισόδιο με ρίγη & έντονο άλγος.
- ♦ Αλλα τοπικά ευρήματα, όπως θερμότητα, διόγκωση, συνήθως δεν υπάρχουν ή είναι μικρής έντασης.
- ♦ Αν η νόσος οφείλεται σε λιγότερο λοιμογόνα μικρόβια, η κλινική εικόνα δυνατόν να είναι ήπια.

- ♦ Στον ακτινογραφικό έλεγχο διαπιστώνεται κυκλική ή ωσειδής κοιλότητα, η οποία περιβάλλεται από μια σκληρυντική ζώνη (απόστημα Brodie)
- ♦ Το υπόλοιπο οστόν είναι φυσιολογικό. Στην κοιλότητα είναι δυνατόν να βρεθούν μικροοργανισμοί χαμηλής τοξικότητας & πύον



- ♦ Στη δευτερογενή οστεομυελίτιδα (εξωγενή ή τραυματική), ο μικροοργανισμός εγκαθίσταται στο οστόν κατ' ευθείαν από το περιβάλλον διά μέσου του τραύματος (τυχαίου ή χειρουργικού) ή κατά συνέχεια ιστού.
- ♦ Η νόσος εκδηλώνεται συνήθως με χαμηλό πυρετό & με τοπικά ευρήματα ήπιας φλεγμονής.
- ♦ Αρκετές φορές τα συμπτώματα αποδίδονται στον τοπικό τραυματισμό ή στην εγχείρηση.

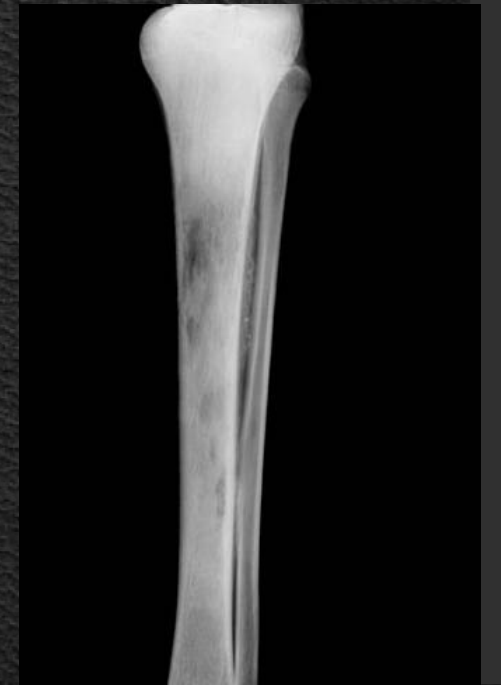- ◆ Σε περίπτωση που παρατείνονται πάνω από 8-10 μέρες: πυρετική κίνηση, παραμονή ή αύξηση τού τοπικού άλγους, κακή & παρατεινόμενη επούλωση, κυρίως όμως συνεχιζόμενη εκροή οροαιματηρού υγρού από το τραύμα, είναι ενδείξεις λοίμωξης.
- ◆ Η χρόνια οστεομυελίτιδα μπορεί να εξελίσσεται με ήπια & παροδικά αλλά επαναλαμβανόμενα κλινικά σημεία.
- ◆ Η οστεομυελίτιδα της σπονδυλικής στήλης είναι δυνατόν να εμφανίσει σημαντικές επιπλοκές.
- ◆ Αν δεν θεραπευθεί εκτός από τις υποτροπές, μπορεί να επιπλακεί με παραπληγία, μηνιγγίτιδα & παρασπονδυλικό απόστημα
- ◆ Η πρόγνωση για την ευνοϊκή εξέλιξη της νόσου συνδέεται με την έγκαιρη έναρξη τής θεραπείας, ενώ για τη χρόνια μορφή το σημαντικότερο ρόλο διαδραματίζει η διάρκεια της θεραπείας.

Εργαστηριακά Ευρήματα

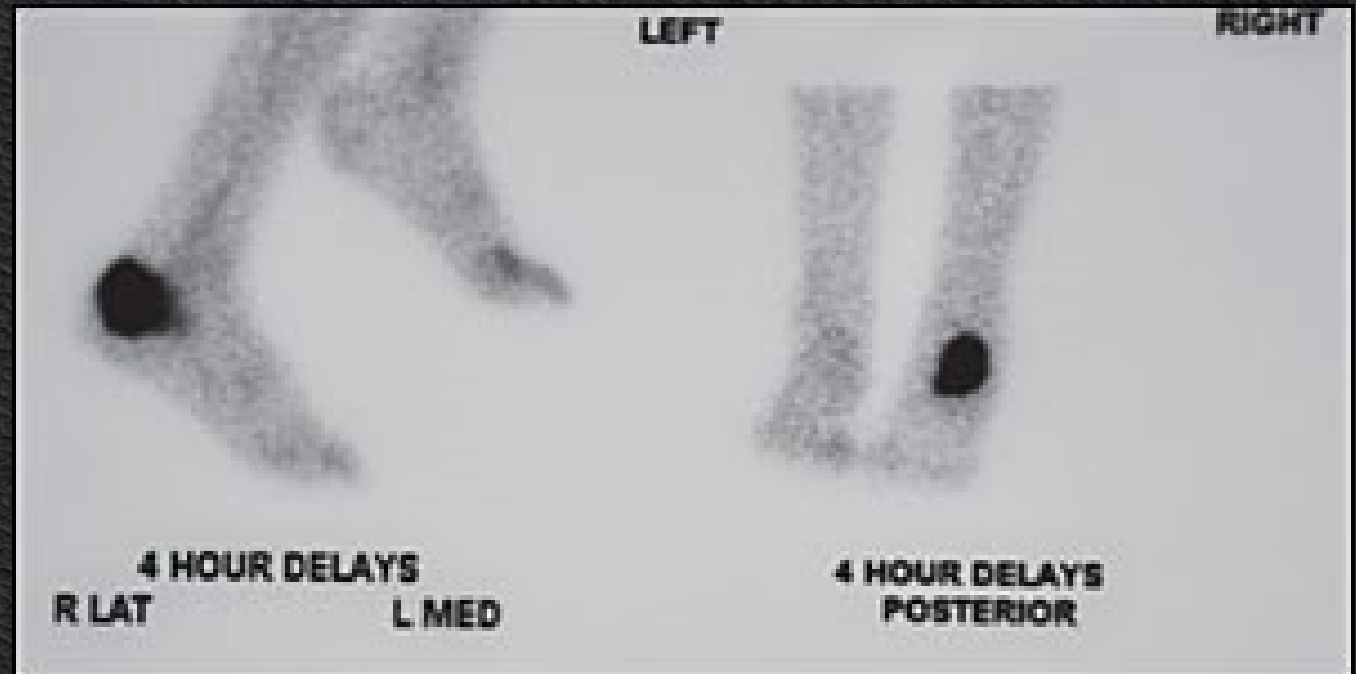
- ◆ Στις εξάρσεις των ενοχλημάτων, η ΤΚΕ, η CRP & ο αριθμός των λευκών αιμοσφαιρίων κατά κανόνα βρίσκονται αυξημένα.
- ◆ Αυτά τα σημεία δεν είναι παθογνωμονικά, είναι όμως πολύτιμα για την εκτίμηση της προόδου της οστικής φλεγμονής.
- ◆ Αξιόπιστα είναι τα ευρήματα από την καλλιέργεια του αίματος σε εμπύρετες περιπτώσεις ή υλικού μετά από άμεσο αναρρόφηση.
- ◆ Η λήψη & καλλιέργεια υλικού από βαθιά αναρρόφηση ή η λήψη οστικής βιοψίας με ακτινολογική υποστήριξη είναι η μόνη αξιόπιστη μέθοδος.

Ακτινολογικά Ευρήματα

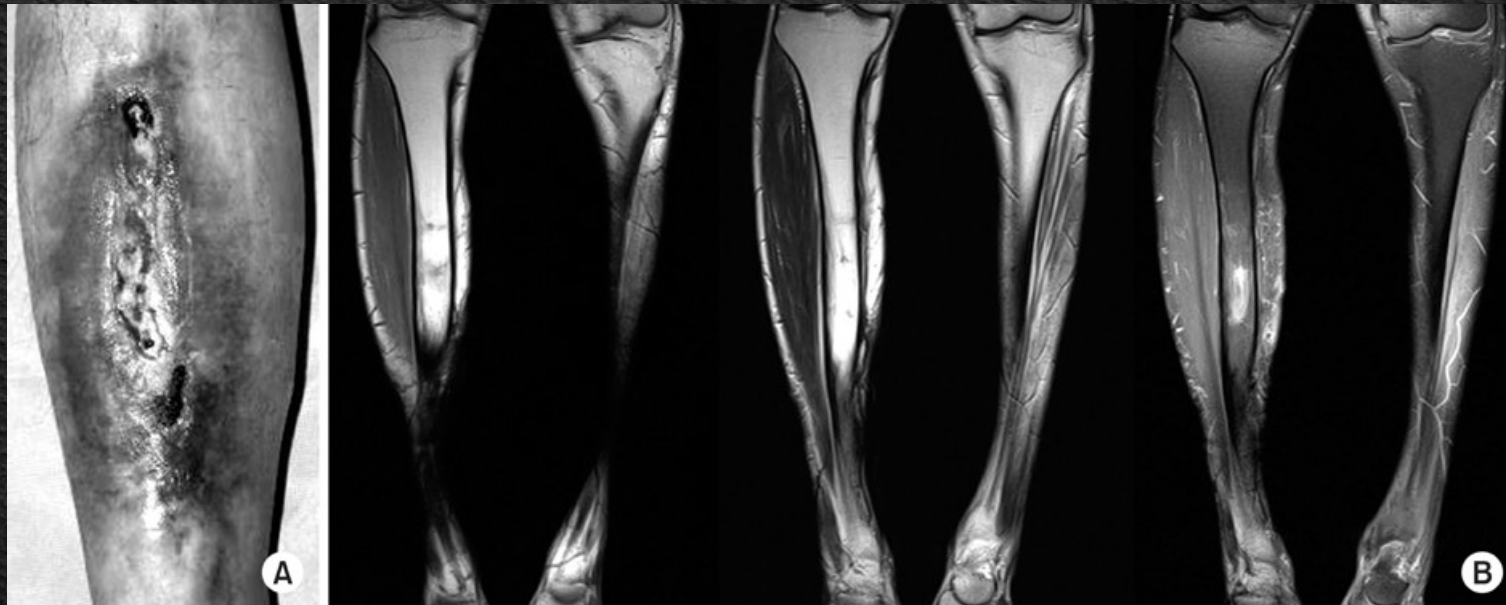
- ♦ Τα ακτινολογικά ευρήματα είναι όψιμα & εμφανίζονται στην απλή ακτινογραφία 1-3 εβδομάδες μετά την έναρξη τής οστεομυελίτιδας (έχει ήδη καταστραφεί το 30%-50% τού οστού).
- ♦ Η κλασική εικόνα είναι αυτή της οστικής απορρόφησης, είτε ως διάχυτη απώλεια της πυκνότητας, είτε ως μία εκσεσημασμένη εκσκαφή γύρω από ένα υλικό με ταυτόχρονη πάχυνση & σκλήρυνση του περιβάλλοντος οστού



- ♦ Το σπινθηρογράφημα με Τεχνητίο (^{99m}Tc τριών φάσεων) αποτελεί χρήσιμη εξέταση για τη διάγνωση τής νόσου. Δεν είναι όμως ειδική εξέταση και δίνει θετικό αποτέλεσμα σε οποιαδήποτε κατάσταση, που συνοδεύεται από οστική δραστηριότητα.
- ♦ Ο συνδυασμός του οστικού σπινθηρογραφήματος με Τεχνητίο (^{99m}Tc) & Κιτρικό Γάλλιο (^{67}Ga) είναι περισσότερο εξειδικευμένος.



- ♦ Η αξονική τομογραφία (CT) επιβεβαιώνει την προσβολή τού οστού αλλά δεν βοηθά στην αξιολόγηση της εξέλιξης της νόσου. Επίσης, συντελεί στην αναγνώριση ορισμένων επιπλοκών (απόστημα στα μαλακά μέρια).
- ♦ Ο μαγνητικός συντονισμός (MRI) είναι πολύτιμος για τη διάγνωση της οστεομυελίτιδας, ιδιαίτερα αν αυτή έχει εντόπιση στη σπονδυλική στήλη, για την οποία είναι η καλλίτερη διαγνωστική μέθοδος.



Θεραπεία

- ♦ Στόχος της θεραπείας είναι η αναχαίτιση της λοίμωξης και η πρόληψη της ανάπτυξης χρονιότητας.
- ♦ Στην οξεία οστεομυελίτιδα στα παιδιά και στη σπονδυλική προσβολή αυτό επιτυγχάνεται μόνο μέσω χορήγησης αντιβιοτικών, ενώ στις χρόνιες περιπτώσεις απαιτείται και χειρουργική θεραπεία

Αντιμικροβιακή Θεραπεία

- ♦ Η χορήγηση αντιβιοτικών πρέπει να αρχίσει το συντομότερο δυνατό , η δόση δε και ο τύπος εξαρτώνται από την έκταση και τον τύπο των υπεύθυνων μικροοργανισμών
- ♦ Η αρχική επιλογή είναι πιθανό να τροποποιηθεί μετά από τη λήψη των αποτελεσμάτων των καλλιιεργειών ή της βιοψίας και η θεραπεία πρέπει να γίνει αρχικά ενδοφλέβια, μπορεί όμως να συνεχιστεί και από το στόμα.
- ♦ Σε κάθε περίπτωση η διάρκεια είναι πολλές εβδομάδες, σε σπάνιες δε περιπτώσεις μπορεί να διαρκέσει για το υπόλοιπο της ζωής (θεραπεία καταστολής)

Χειρουργική θεραπεία

- ♦ Διάνοιξη και παροχέτευση αποστημάτων
- ♦ Απομάκρυνση νεκρωμένου οστού και πέριξ ιστών
- ♦ Αποκατάσταση της αιμάτωσης, με μεταμόσχευση οστού, μυών ή δέρματος από άλλο σημείο του σώματος
- ♦ Αφαίρεση προσθετικών υλικών
- ♦ Ακρωτηριασμός αν δεν υπάρχει ανταπόκριση σε άλλες θεραπευτικές παρεμβάσεις

Μία συμπληρωματική μέθοδος είναι η θεραπεία με Υπερβαρικό οξυγόνο

Βιβλιογραφία

1. Apley Graham "Apley's System of Orthopaedics and Fractures". 7th Edition Butterworth-Heinemann Ltd. 1993.
2. Campbell's. "Operative Orthopaedics". 8th Ed. Oxford, Butterworth-Heinemann Ltd. 1993.
3. Muller M., et all.: **Manual of internal fixation**. 3rd Edition 1994.
4. Rockwood and Green's. «Fractures in Adults». 4th Edition. Lippincott - Raven Publishers, 1996.
5. Skinner H.B. "Current diagnosis and treatment in orthopaedics". Lange Medical Book 2000.
6. ΔΕΠ Α' Ορθοπαιδικής Κλινικής Πανεπιστημίου Αθηνών. "Ορθοπαιδική & Τραυματολογία". Ιατρικές Εκδ. Κωνσταντάρας. Αθήνα 2001.
7. Ευσταθόπουλος Ν. «Αρθρίτιδες Διάγνωση & Θεραπεία». Ιατρικές Εκδόσεις Κωνσταντάρα, Αθήνα 2009.
8. Καμμάς & συνεργάτες. "Εισαγωγή στην Ορθοπαιδική". Αθήνα 1999.
9. Κορρές Δ. Λυρίτης Γ. Σουκάκος Π. «Ορθοπαιδική & Τραυματολογία του Μυοσκελετικού Συστήματος». Ιατρικές Εκδόσεις Κωνσταντάρα 2010.
10. Λαμπίρης Η.Ε. "Ορθοπαιδική & Τραυματολογία". Εκδ. Π.Χ. Πασχαλίδης, 2003, Αθήνα.
11. Παπαχρήστου Γ. "Εισαγωγή στην Ορθοπαιδική & Τραυματολογία". Ιατρικές Εκδόσεις Πασχαλίδης. Αθήνα 2006.
12. Σάπκας Γ. «Εμβιομηχανική-Παθοφυσιολογία & Αντιμετώπιση Παθολογικών καταστάσεων στη Σπονδυλική Στήλη». Ιατρικές Εκδόσεις Καυκάς. Αθήνα 2006
13. Συμεωνίδης Παναγιώτης: "Ορθοπαιδική" 2η Εκδοση. University Studio Press, Θεσσαλονίκη, 1996.
14. Χαρτοφυλακίδης - Γαροφαλλίδης. «Θέματα Ορθοπαιδικής & Τραυματολογίας». Επιστημονικές Εκδόσεις Γρ. Παρισιάνος, Αθήνα 1981.
15. Χατζηπαύλου Α.: "Κακώσεις οστών και αρθρώσεων". Εκδόσεις Π.Χ. Πασχαλίδης, Αθήνα, 2003

